

# La maladie des exostoses multiples : orientations nouvelles

## Multiple Hereditary Exostosis: New Orientations

J Cottalorda [1], D Louahem [1], P Mazeau [1], A Weiss [1], M L'Kaissi [2], M Delpont [1]

1. Service d'orthopédie infantile - CHU de Montpellier - Université Montpellier 1.

2. Service de chirurgie infantile - CHU Félix Guyon - Saint Denis de la Réunion.

### Mots clés

- ◆ Maladie des exostoses multiples
- ◆ Tumeur osseuse
- ◆ Enfant

### Résumé

La maladie des exostoses multiples (MEM) est une maladie héréditaire à transmission autosomique débutant dans l'enfance. Sa prévalence est estimée à 1/50 000 naissance. Les mutations responsables de la maladie ont été identifiées dans la famille de gènes suppresseurs de tumeurs EXT. L'EXT1 est localisé sur le chromosome 8 et l'EXT2 sur le chromosome 11. La mutation des gènes EXT1 et EXT2 sont respectivement responsables dans 1/2 et 1/3 des cas de MEM. Un troisième locus EXT3 a également été localisé sur le bras court du chromosome 19. La forme liée au chromosome 8 (EXT1) semble plus sévère. Les mutations de ces gènes font apparaître un codon stop prématuré, entraînant un défaut de synthèse de l'exostine qui serait à l'origine d'une disparition de l'activité « tumeur suppressive » d'un gène et autoriseraient donc le développement des exostoses en prédisposant au risque de transformation sarcomateuse à type de chondrosarcome de bas grade de malignité. La MEM est caractérisée par la prolifération d'excroissances multiples bénignes développées à la surface métaphysaire des os à ossification enchondrale, au contact de la plaque épiphysaire. Elle entraîne un remodelage osseux métaphysaire, des déformations osseuses et une asymétrie de croissance des os longs. Les déformations osseuses les plus fréquemment rencontrées incluent une petite taille finale, une inégalité de longueur des deux membres inférieurs, des déformations fémoro-acétabulaires, une coxa valga avec une dysplasie de hanche, un genu valgum, un valgus des chevilles et des déformations des avant-bras. Les auteurs ont focalisé cette étude sur des points qui ne font pas l'unanimité dans la littérature : la chirurgie modifie-t-elle ou pas l'évolution naturelle de ces exostoses, en particulier au niveau de l'avant-bras et des chevilles, quelle est la fréquence des exostoses intra-canales et quelle attitude thérapeutique adopter, quel est le risque réel de transformation maligne de ces tumeurs à l'âge adulte ?

**Déformations des avant-bras :** La dysharmonie de croissance entre radius et ulna existe dans 30 à 60 % des cas. Cette dysharmonie associe une main bote ulnaire, une arcature des deux os de l'avant-bras, un raccourcissement relatif des os touchés et une subluxation ou une luxation de la tête radiale. Les patients sont essentiellement gênés par l'aspect cosmétique des déformations. La revue de la littérature est assez contradictoire. Certains auteurs recommandent une attitude « agressive » avec des interventions précoces pour prévenir ou ralentir la progression des déformations et améliorer la fonction (ou les deux). Il n'existe pas de corrélation entre la correction de la déformation et l'amélioration de la fonction. Il apparaît cependant dans la littérature récente que le résultat de cette chirurgie (jugée de manière subjective et objective) n'apporte pas d'amélioration évidente de la fonction. La chirurgie corrige des déformations fonctionnellement peu gênantes mais est inefficace pour améliorer la pronosupination. De plus les patients non opérés sont peu gênés à l'âge adulte par leurs déformations. Finalement le gain de la chirurgie porte essentiellement sur l'amélioration cosmétique. Les déformations résiduelles, qu'elles soient secondaires à l'évolution naturelle de la maladie ou à des défauts de correction chirurgicale, sont bien tolérées à l'âge adulte. L'allongement de l'ulna est une intervention actuellement très controversée.

**Déformations des chevilles :** Elles surviennent dans environ 50 % des cas. Un raccourcissement relatif de la fibula associé à un interligne tibial distal oblique entraîne une déformation en valgus de la cheville. La chirurgie de correction associe de manière variable une résection de l'exostose, un allongement de la fibula, une ostéotomie tibiale et une épiphysiodèse latérale de la physe tibiale distale. Une attitude chirurgicale préventive chez l'enfant pour réaligner la cheville sous le tibia est recommandée pour éviter un taux élevé d'arthrose de cheville à l'âge adulte.

**Exostoses intra-canales :** Des publications récentes ont montrées un taux d'exostoses intra canales non négligeable (68 %) avec des compressions médullaires (27 %) ce qui justifie un dépistage systématique de ces exostoses par un examen clinique et une IRM vers l'âge de 10 ans pour prévenir d'éventuelles complications neurologiques. La résection des exostoses qui entraînent une compression nerveuse est obligatoire d'autant plus que la récupération neurologique est toujours favorable et le risque de récurrence très faible. Pour certains auteurs, les exostoses asymptomatiques doivent juste être surveillées.

**Transformations malignes :** La transformation maligne est exceptionnelle chez les enfants. La prévalence du risque de transformation maligne est d'environ 2 %. 80 % des tumeurs se développent sur le squelette axial.

### Correspondance :

Jérôme Cottalorda - Professeur des Universités - Praticien hospitalier

Service d'orthopédie infantile - Hôpital Lapeyronie - 371, avenue du Doyen Gaston Giraud - 34295 Montpellier Cedex 05.

Tel : 04.67.33.87.61 / Fax : 04.67.52.46.44 - E-mail : jerome.cottalorda@gmail.com

Disponible en ligne sur [www.acad-chirurgie.fr](http://www.acad-chirurgie.fr)

1634-0647 - © 2015 Académie nationale de chirurgie. Tous droits réservés.

DOI : 10.14607/emem.2015.1.083

L'information et l'éducation sont primordiales : toute modification de taille ou l'apparition d'une douleur à l'âge adulte sur une exostose connue doit amener le patient à consulter. Les exostoses situées au niveau du bassin, de l'omoplate ou aux racines des membres et les exostoses sessiles dégèrent plus que les autres. Si certaines lésions sont cliniquement faciles à surveiller, d'autres comme le squelette axial et le pelvis sont plus difficiles à surveiller. Une radiographie des exostoses profondes se justifie tous les 2-3 ans pour surveiller celles-ci. Une fixation scintigraphique intense est hautement suspecte de malignité. Une transformation maligne doit être suspectée sur l'IRM si la coiffe cartilagineuse est supérieure à 2 cm chez un adulte. Il ne semble pas exister de groupe à risque. Le risque annuel de transformation maligne entre 30 et 50 ans étant de 0,1 %, il paraîtrait logique de proposer ce dépistage systématique pour les patients porteurs d'une MEM. En raison du faible risque de transformation maligne, une résection chirurgicale prophylactique des exostoses n'est pas recommandée dans la littérature, d'autant plus qu'un taux de complication allant jusqu'à 13 % a été décrit suite à une résection d'exostose.

### Keywords

- ◆ Multiple hereditary exostosis
- ◆ Bone tumour
- ◆ Treatment

### Abstract

Multiple Hereditary Exostosis (MHE) is an autosomal dominant skeletal disorder that begins in childhood. Birth prevalence is estimated at 1/50,000. Three distinct genetic loci are known to cause MHE: one on chromosome 8, and two others on chromosomes 19 and 11. Mutations of the germ line in the EXT tumour suppressor gene family have been identified in MHE. The loci on chromosomes 8 and 11 have been associated with malignant transformation. Bony exostoses are benign osteochondrogenous growths that start close to growth plates, inducing metaphyseal remodeling, bony deformities, and asymmetric long bone growth. Frequent orthopaedic manifestations include short stature, limb-length discrepancy, femoroacetabular impingement, coxa valga with hip dysplasia, genu valgum, ankle valgus, and forearm deformities. The authors focused this study on points which do not make the unanimity in the literature: do surgical procedures alter or not the natural history of exostoses especially for forearm and ankle deformities, frequency and preventive attitude for spinal stenosis, risk of malignant change?

**Forearm deformities:** Characteristic forearm deformities are present in 30-60% of patients with hereditary multiple exostoses. Characteristic forearm deformities include a shortened forearm bowing, an ulnar club hand, and sometimes a radial head subluxation or dislocation. Patients often suffer for aesthetic reasons. There is no consensus regarding optimal therapy. Some authors recommend « aggressive » early operative surgery to prevent or reduce progression of deformity and functional impairment (or both). Correction of deformity and improvement of function are not necessarily associated. However, it emerges from recent studies that these surgical procedures, judged in a subjective and objective way, do not produce any predictable functional improvement. These studies showed that the gain obtained by surgery did not reach improvement especially for pronosupination but provide only cosmetic satisfaction. Deformations, from natural evolution of the MHE or from residual defects of surgical correction, are well tolerated in the adulthood. Ulna lengthening is currently very controversial.

**Ankle deformities:** They occur in about 50% of affected individuals. Relative shortening of the fibula and obliquity of the distal tibial epiphysis result in valgus deformities of the ankle. Surgical procedures for correction include excision of exostosis, lengthening of the fibula, tibial osteotomy, and hemiepiphyseal stapling of the distal tibial physis. Prophylactic surgical procedures in children that are designed to improve alignment in the ankle may be justified because of the high rate of osteoarthritis in individuals with MHE.

**Spinal stenosis:** Recent reports noted a high rate of intracanal exostoses in MHE patients (68%) with medullary compression in 27%. So, systematic spinal screening with clinical examination, magnetic resonance imaging or computed tomography is warranted in these children at the age of 10 to avoid a possible neurological complication. If surgeon decides not to remove an intracanal lesion, he must very regularly control the child with MRI. However, it seems logical to remove any exostose in contact with nervous elements, as the neurological recovery is always favorable and the risk of recurrence very low.

**Malignant changes:** Information and education are essential. Malignant change in children is exceptional. Any modification of size or the appearance of a pain in the adulthood on a known exostose has to bring the patient to consult. Percentage of malignant change is probably about 2%. 80% of tumors develop on the axial skeleton. If some exostoses are clinically easy to detect, others as axial skeleton and pelvis are more difficult to detect. Bone scan and MRI can help in this supervision. Strong uptake at Technetium bone scan is highly suspect of malignant change. It does not seem possible to identify a risk group. The annual risk of malignant transformation being 0,1% between 30 and 50 years, it will be logical to propose a screening for patients with MHE. Surgical prophylactic resection of the exostoses is not recommended. The rate of complications after exostose resection is about 13%.

La Maladie des Exostoses Multiples (MEM) ou maladie d'Ombredanne et Bessel Hagen est une maladie héréditaire à transmission autosomique dominante. Le risque de transmission de la maladie à sa descendance est de 50 %. La MEM apparaît comme une mutation de novo dans 20 à 30 % des cas (1-3). Les mutations responsables de la maladie ont été identifiées dans la famille de gènes suppresseurs de tumeurs EXT (4-5). L'EXT1 est localisé sur le chromosome 8 (8q23-q24) (4-6). L'EXT2 est localisé sur le chromosome 11 (11p11-p12) (4,7). La mutation des gènes EXT1 et EXT2 sont respectivement responsables dans 1/2 et 1/3 des cas de MEM (8). Un troisième locus EXT3 a également été localisé sur le bras court du chromosome 19 (19p) (9). La forme liée au chromosome 8 (EXT1) semble plus sévère (10-12) et les femmes présentant une mutation localisée sur le chromosome 19p (EXT3) développeraient des formes moins sévères. Les gènes EXT codent pour une glycosyltransférase, appelée exostosine, ayant des activités catalytiques impliquées dans la biosynthèse des héparanes sulfates (1). Les mutations de ces gènes, pour leur grande

majorité, font apparaître un codon stop prématuré, entraînant un défaut de synthèse de l'exostosine qui serait à l'origine d'une disparition de l'activité « tumeur suppressive » d'un gène et autoriserait donc le développement des exostoses en prédisposant au risque de transformation sarcomateuse à type de chondrosarcome de bas grade de malignité, et exceptionnellement à un ostéosarcome (1,12-14). Si l'origine génétique de la MEM est clairement établie, celle-ci n'est pas univoque (1). L'expression de la maladie n'est pas régulière même dans une fratrie (1). Carrol et al. (10) ont essayé de trouver une corrélation entre l'atteinte clinique et l'atteinte génétique (chromosome 8). Bien que cette classification ne soit pas formellement prédictive, elle identifie trois niveaux de gravité croissante dont les besoins thérapeutiques sont différents. L'appartenance d'un patient à une forme clinique permet d'informer sa famille et lui-même des probables implications thérapeutiques et de programmer un traitement plus ambitieux dans les formes sévères en raison du pronostic à l'âge adulte (15-17).

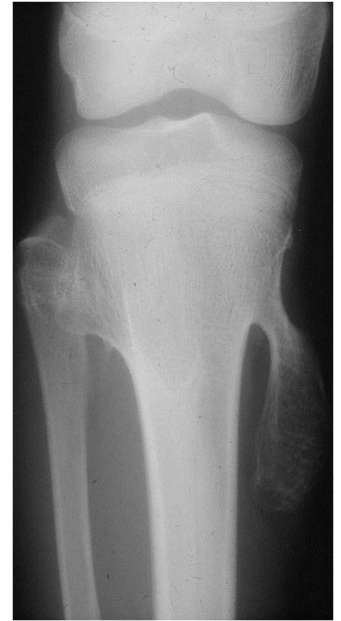
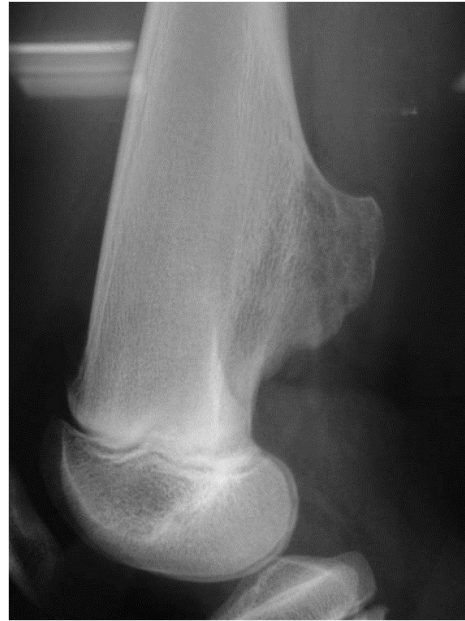
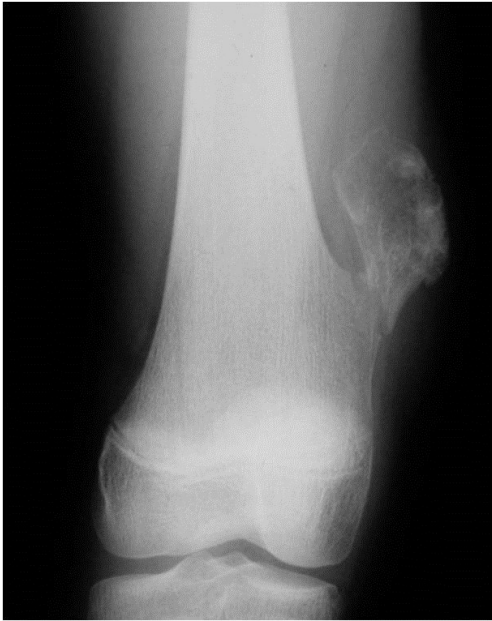Figure 1. Exostose pédiculée avec une fracture à sa base d'insertion (figure 1a) et exostose sessile (figure 1b).

Figure 2. Exostose pédiculée fémorale qui se positionne parallèle à la diaphyse et qui s'oriente vers la diaphyse.

La MEM est probablement à la fois une anomalie congénitale et une pathologie tumorale (1). Elle est caractérisée par la prolifération d'excroissances multiples (pouvant aller jusqu'à un millier) développées à la surface métaphysaire des os à ossification enchondrale au contact de la plaque épiphysaire. La MEM se caractérise par une double nature histologique cartilagineuse et osseuse. En raison de son histogénèse, elle est habituellement classée dans les tumeurs d'origine cartilagineuse (1). Macroscopiquement, les exostoses sont situées en zone métaphysaire ou métaphysodiaphysaire. Elles se développent à la surface des corticales. Il existe des formes sessiles à base large et des formes pédiculées (Fig.1) reliées à la métaphyse par un pédicule osseux plus ou moins large qui peut se fracturer. Dans la forme pédiculée, l'exostose s'incline pour se mettre parallèle à la diaphyse tout en s'éloignant de la plaque physaire (Fig.2) (1). La base de l'exostose est osseuse en continuité avec la corticale et le spongieux métaphysaire. La partie osseuse de l'exostose est recouverte d'une coiffe cartilagineuse d'autant plus épaisse que l'exostose est immature. L'aspect macroscopique caractéristique est blanc cartilagineux ou bleuté (Fig.3). Avec la maturation de l'exostose, la coiffe cartilagineuse diminue au profit d'une ossification. A l'âge adulte, la coiffe cartilagineuse mesure quelques millimètres, marquant ainsi la fin de la croissance de l'exostose (1). Si l'épaisseur de cette coiffe cartilagineuse augmente à l'âge adulte, il faut suspecter une transformation maligne en chondrosarcome (5). L'aspect microscopique montre un tissu normal. La base d'implantation est constituée d'un os compact en continuité avec la corticale. La zone intermédiaire est constituée par un os spongieux de structure normale en continuité avec l'os métaphysaire.

Le sex-ratio montre une atteinte prédominante des hommes (deux à trois hommes pour une femme) (2). La prévalence de la MEM dans la race blanche est estimée entre 1/50 000 et 1/100 000 (8,15,18,19). La pénétrance de la MEM est de 50 % à l'âge de 3 ans ½ et de près de 100 % à 12 ans (15). Cela veut dire que si un enfant, dont un des parents est atteint de MEM, n'a pas développé d'exostoses à l'âge de 12 ans, le risque que des exostoses apparaissent plus tard est quasi nul. La plupart des patients sont « diagnostiqués » à l'âge de 5 ans. Les déformations osseuses les plus fréquemment rencontrées incluent une petite taille finale, une inégalité de longueur des

deux membres inférieurs, des déformations fémoro-acétabulaires, une coxa valga avec une dysplasie de hanche, un genu valgum, un valgus des chevilles et des déformations des avant-bras (20).

Taniguchi (21) a décrit trois formes de gravité croissante du groupe 1 au groupe 3. Dans le groupe 1 (6 à 13 exostoses), l'âge moyen de découverte est de 10 ans (6-16), la perte de taille est faible (-0,5 +/- 1,5 DS) et il n'y a ni atteinte des avant-bras, ni valgus de cheville. Dans le groupe 2 (15 à 40 exostoses), l'âge moyen de découverte est de 5 ans (0-13), la perte de taille est plus importante (-3 +/- 1,5 DS) et il y a une atteinte des avant-bras mais sans raccourcissement. Le valgus de cheville reste rare. Dans le groupe 3, le plus sévère (plus de 45 exostoses), l'âge moyen de découverte est de 3 ans (0-7), la perte de taille est plus importante (-3,5 +/- 0,7 DS) et il y a une atteinte des avant-bras avec raccourcissement et parfois luxation de la tête radiale. On retrouve un valgus de cheville > 10° dans 50 % des cas.

De nombreuses publications concernent la MEM. Certains points restent très controversés : quelle attitude thérapeutique adopter vis-à-vis des dysharmonies de croissance de l'avant-bras ?, comment traiter un valgus de cheville ?, quelle

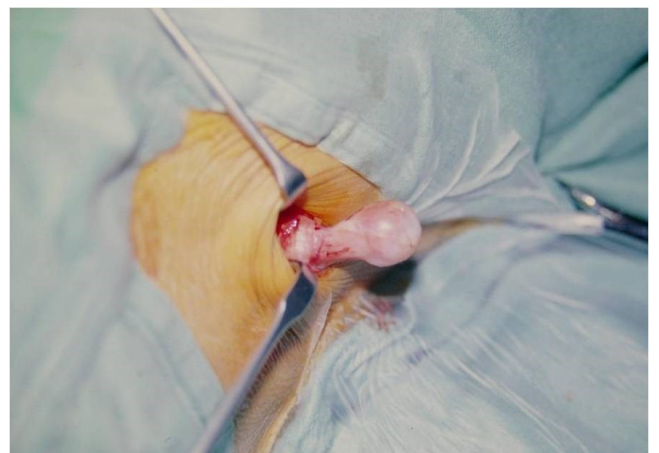


Figure 3. Aspect cartilagineux blanc d'une exostose costale.

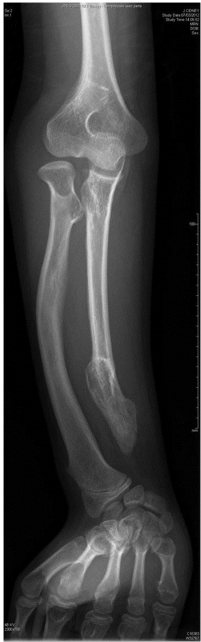

Figure 4. Aspect radiographique d'un avant-bras chez une enfant porteuse d'une maladie des exostoses multiples avec un ulna court et une inclinaison radiale distale.

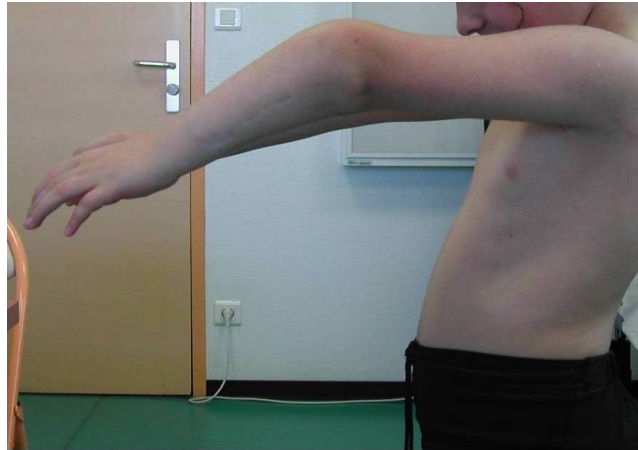


Figure 5. Aspect inesthétique d'un avant-bras dans une maladie des exostoses multiples.

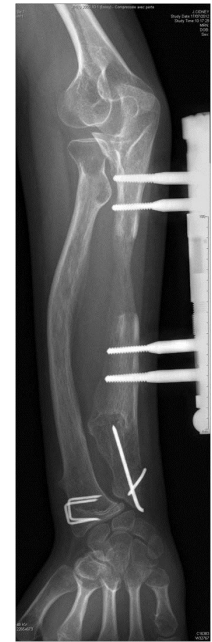

Figure 6. Allongement d'un ulna par fixateur externe mono-axial associé à une hémiepiphysiodese radiale inférieure et à une ostéotomie de réaxation de l'articulation ulnaire inférieure.

surveillance pour les exostoses intra-canalisaires ?, que dire aux enfants sur le risque de transformation maligne à l'âge adulte ? Les auteurs essaient, en s'aidant d'une revue de la littérature, de répondre à ces questions pour lesquelles il n'y a pas de consensus.

## Déformations des avant-bras

La dysharmonie de croissance entre radius et ulna est présente dans 30 à 60 % des MEM (8,15,22,23). Cette dysharmonie de croissance associe un raccourcissement de l'ulna par rapport au radius, une arcature d'un ou des deux os de l'avant-bras, une main bote ulnaire avec une translation ulnaire du carpe et une subluxation ou une luxation de la tête radiale (Fig.4) (1,23). Le radius peut lui aussi être court et incurvé mais moins que l'ulna. L'aspect cosmétique de l'avant-bras est perturbé (Fig.5) ce qui peut gêner les patients surtout en période d'adolescence. La pronosupination est souvent diminuée et, à un stade avancé, la flexion du coude est elle aussi limitée. Une fois luxée, la tête radiale est difficile à réduire (24-25).

La pathogénie de cette déformation n'est pas connue (26). Solomon (27) a montré qu'il n'était pas nécessaire qu'il y ait une exostose pour observer des déformations des avant-bras avec une crosse ou un raccourcissement. Ceci va à l'encontre des théories qui pensent que c'est la croissance d'une exostose qui favorise les cresses osseuses et le différentiel de longueur entre les deux os. Par contre, cela renforce la théorie d'Ogden (28), pour qui les déformations proviennent d'un dysfonctionnement des physes distales du radius et de l'ulna. La physe distale de l'ulna étant plus petite que celle du radius, elle pourrait être plus sévèrement atteinte, expliquant ainsi le différentiel de croissance entre l'ulna et le radius (29). La croissance du radius et de l'ulna dans la MEM ne suit pas les courbes de Carlioz et Héchard (22). La règle des pourcentages pour prédire l'inégalité de longueur en fin de croissance n'est donc pas utilisable (22). Par contre, ces os longs suivant une croissance régulière, il suffit de tracer leurs courbes à l'aide de mesures biannuelles pour pouvoir chiffrer la différence de longueur en fin de croissance par extrapolation de la courbe (22,30). Si la différence reste modérée (de l'ordre d'un cm), une main bote ulnaire peut se développer mais la tête radiale restera en place. Si la différence est plus

importante (de l'ordre de 2 cm), la tête radiale va se luxer et la déformation du radius sera moins importante (22).

Taniguchi (21) a décrit trois formes de gravité croissante du groupe 1 au groupe 3 (détaillées dans l'introduction) avec des atteintes différentes sur les avant-bras selon les groupes. Il existe aussi une autre classification en relation avec l'atteinte génétique. Carroll et al. (10) décrivent trois groupes. Dans le groupe A (loci sur le chromosome 8), il n'y a pas de raccourcissement de l'ulna ni d'incurvation du radius. Dans le groupe non relié au chromosome 8, Carroll et al. (10) ont retrouvé deux formes de gravité différente. Dans le groupe B, le raccourcissement de l'ulna et l'incurvation du radius sont sévères. Dans le groupe C (non relié au chromosome 8), le raccourcissement de l'ulna et l'incurvation du radius sont modérés.

Plusieurs techniques chirurgicales de correction ont été proposées : simple résection des exostoses, un allongement de l'ulna (Fig.6), une ostéotomie radiale distale de réorientation, une hémiepiphysiodese du radius distal, une intervention de Sauvé-Kapandji (31). Le traitement de ces déformations de l'avant-bras n'est pas consensuel. Faut-il ou pas réséquer les exostoses ?, faut-il allonger l'ulna et cet allongement corrige-t-il l'inclinaison radiale ?, faut-il opérer ces enfants précocement ou en fin de croissance ?, la chirurgie améliore-t-elle la fonction ?, faut-il opérer ces enfants puisque ces déformations sont bien tolérées à l'âge adulte ?

## Faut-il ou pas réséquer les exostoses ?

La plupart des auteurs associent à l'exérèse des exostoses des gestes chirurgicaux correctifs complémentaires (24,32). Certains auteurs ont cependant proposé une résection isolée des exostoses comme méthode thérapeutique. Pour Masada et al. (24), la simple résection de l'exostose peut prévenir la progression des déformations et contrôler la crosse radiale. Pour Campanacci (33), Fogel et al. (34), et Vogt et al. (32), la résection précoce d'une exostose n'a aucun effet (ou alors très faible) sur la prévention des déformations. Pour Pierz et al. (8) et Shapiro et al. (35), si la résection d'une exostose ne corrige pas les déformations, elle peut arrêter ou retarder leur progression. Pour Shin et al. (31) et Akita et al. (36), l'exérèse isolée d'une exostose ne corrige pas les déformations osseuses mais améliore la pronosupination de l'avant-bras. Pour Wood et al. (37), la résection isolée améliore l'aspect cosmétique de l'avant-bras mais a peu d'effet sur la

pronosupination. Pour Ishikawa et al. (38), tout dépend de la localisation de l'exostose. Si l'exostose est isolée et située sur l'ulna distal, sa résection va corriger la déformation de l'avant-bras. Au contraire, si l'exostose est localisée sur l'ulna distal avec une lésion en miroir sur le radius, sa résection aura peu d'effet sur la déformation de l'avant-bras. Il est probable, qu'en début de maladie, la limitation de la mobilité en pronosupination soit directement en rapport avec la croissance d'exostoses avant de relever des déformations osseuses (1). Il paraît donc logique, à ce stade, de recourir à leur excision (1). Porter et al. (4) notent une relation entre le degré de raccourcissement de l'ulna et le nombre d'exostoses au niveau de l'avant-bras, comme si les exostoses retardaient la croissance de l'os. Sur un avant-bras « normal », 75 à 80 % de la croissance survient sur le cartilage de croissance distal. Porter et al. (4) ont montré que lorsqu'il y avait une exostose métaphysaire ulnaire inférieure, la croissance osseuse distale était très perturbée avec près de 80 % de la croissance osseuse qui se faisait sur la physe proximale. Donc en théorie l'ablation d'une exostose en croissance près d'un cartilage de croissance devrait permettre de limiter le différentiel de croissance (4).

Shapiro et al. (35), Masada et al. (24) et Ip et al. (29) résèquent toujours les exostoses, surtout si elles sont situées à la partie distale de l'ulna en regard du radius (type 1 de Masada). En effet lors d'un éventuel allongement de l'ulna associé, il y a un risque de conflit entre cette exostose et le radius (29).

### Faut-il allonger l'ulna et cet allongement isolé corrige-t-il l'inclinaison radiale ?

L'harmonisation de longueur des segments osseux peut être obtenue par un allongement extemporané ou progressif de l'ulna (29,34,39-41). Le taux de complication lors d'un allongement de l'ulna est très variable dans la littérature (24,34,40-41) : de 0 % à 100 %. Un taux d'environ 30 % (36) est le plus souvent retrouvé. Il faut donc bien « peser » cette indication opératoire. Masada et al. (26) insistent sur la durée du port du fixateur externe pour obtenir un cal de bonne qualité (de 89 à 343 jours dans leur série pour un allongement de 16 à 41 mm). Dans les formes évolutives, ces allongements pourront être itératifs et il faut en prévenir les enfants et leur famille (1). Les équipes nancéennes et marseillaises ont montré l'intérêt de mettre en place une broche centromédullaire pendant un allongement avec un fixateur externe afin d'obtenir un index de consolidation plus court (42-43).

Burgess et Cates (44) ont montré que la déformation du radius ne peut pas être rapportée au seul effet de hauban d'une ulna trop courte. Pour eux, un raccourcissement relatif de 8 % de l'ulna par rapport au radius suffit à prédire une luxation de la tête radiale. Par contre, la subluxation du carpe est indépendante de la courbure du radius, du raccourcissement de l'ulna ou du radius ou du différentiel de longueur de ces deux os. Donc, il ne faut pas attendre lorsqu'on repositionne une tête radiale une correction des anomalies distales du radius (22). L'allongement de l'ulna prévient la luxation de la tête radiale s'il est réalisé à temps et corrige la main bote ulnaire mais il n'a pas d'action sur la pronosupination (25). Ce geste ne doit pas être réalisé simultanément à la résection d'une exostose car celle-ci expose à une fragilisation de la diaphyse et à des fractures (1). Pour Clavert (22), le traitement gagne à être préventif avant la luxation de la tête radiale. Il comporte un allongement de l'ulna réalisé à l'aide d'un appareil d'Ilizarov. En effet, le montage avec un Ilizarov permet d'imposer les effets de l'allongement dans la région proximale de l'avant-bras en mettant une broche radio-ulnaire médio-diaphysaire et une corticotomie ulnaire proximale (22). Une luxation de la tête radiale peut se réduire avec un simple allongement de l'ulna car la membrane interosseuse déplace le radius en distal lors de cet allongement (24,26,40). Il peut parfois être utile de réséquer la membrane interosseuse à sa partie proxi-

male pour favoriser une réintégration de la tête radiale, en particulier dans les types 2 de Masada (luxation de la tête radiale) (29). Si l'allongement porte uniquement sur l'ulna, on ne constate pas de trouble neurologique. Par contre si l'allongement concerne le radius et l'ulna, une atteinte neurologique est possible (26). Pour Dahl (45) et Akita et al. (36), il ne faut pas repositionner une tête luxée pour éviter une raideur articulaire et des douleurs résiduelles.

Pour Fogel et al. (34) un allongement de l'ulna peut améliorer la dislocation du carpe sur le radius distal, mais l'allongement isolé de l'ulna ne permet pas de corriger l'inclinaison radiale. L'allongement de l'ulna ne semble pas améliorer la pronosupination (25,31,34,46) contrairement au Sauvé-Kapandji (31). Pour Ip et al. (29), l'allongement de l'ulna et l'ablation des exostoses ne permettent jamais d'obtenir une correction de l'inclinaison radiale. Pour Vogt et al. (32), Pritchett (40) et Mader et al. (39), au contraire, une correction de l'inclinaison radiale s'observe après un allongement isolé de l'ulna. Par conséquent ces auteurs déconseillent de faire un geste sur le radius, du moins en première intention, même si l'inclinaison radiale est importante. Un geste sur le cartilage de croissance radial (agrafage, hémi-épiphyso-dèse) ou une ostéotomie radiale distale sont donc à discuter au cas par cas (22,34). Dans le cas d'une crosse radiale importante, Fogel et al. (34) utilisent les hémi-épiphyso-dèses alors que Masada et al. (24), Hip et al. (29), Wood et al. (37) et Pritchett (40) préfèrent réaliser une ostéotomie radiale distale pour améliorer la fonction et l'esthétique. Masada et al. (24) ont rapporté une non reprise de croissance après une hémi-épiphyso-dèse.

### Faut-il opérer ces enfants précocement ou en fin de croissance ?

La revue de la littérature est assez contradictoire. Certains auteurs (24,29,34,40,46-48) recommandent une chirurgie précoce car le potentiel de remodelage est plus important et les résultats seraient meilleurs pour prévenir ou ralentir la progression des déformations et améliorer la fonction (ou les deux). Le risque de récurrence en cas d'intervention précoce est important (34,36,38,40). Les récurrences sont surtout fréquentes si l'enfant a moins de 10 ans : 53,8 % pour Shin et al. (11). Dal Monte et al. (49) ont montré que le risque de récurrence d'une ulna courte était inversement proportionnel à l'âge de l'opération. A l'inverse, Matsubara et al. (50) n'ont pas trouvé de corrélation entre le taux de récurrence et l'âge des enfants au moment de l'intervention. Pour eux, les récurrences dépendent avant tout de l'atteinte du cartilage de croissance ulnaire inférieur. Plusieurs auteurs (40) ont conseillé d'hyper-corriger l'ulna de 0.5 à 10 mm chez les enfants en croissance pour diminuer le risque de récurrence. Ceci est déconseillé par Matsubara et al. (50) et Jiya et al. (51) qui décrivent des conflits douloureux entre l'ulna et le carpe, secondaires à ces hyper-corrrections.

D'autres auteurs conseillent d'opérer les enfants en fin de croissance pour éviter les récurrences (23).

### La chirurgie améliore-t-elle la fonction ?

Plusieurs auteurs (24,29,40,50) ont rapporté des résultats opératoires satisfaisants avec une amélioration de la fonction. Pour d'autres (31,34,37,46), au contraire, la chirurgie n'a aucun effet (ou alors faible) sur l'amélioration des mobilités articulaires. Dans un travail récent Litzelmann et al. (18) ont analysés le résultat chirurgical objectif à maturité osseuse (mais avec parfois avec un recul de deux ans seulement), et la satisfaction des patients à l'aide d'un questionnaire ciblé sur le membre supérieur. Ils ont améliorés avec la chirurgie les mobilités sagittales du poignet mais en préopératoire ces restrictions de mobilités étaient peu gênantes. Ils ont aussi améliorés la déviation frontale du poignet mais cette dévia-

tion frontale est peu gênante dans la vie courante. La seule limitation potentiellement gênante en préopératoire était la limitation de la pronosupination mais celle-ci n'a pas été améliorée en post-opératoire. Finalement le gain chirurgical a essentiellement porté sur l'amélioration cosmétique.

Akita et al. (36) ont revu avec un recul moyen de 13 ans des patients opérés. Ils n'ont pas noté d'amélioration notable ni clinique, ni radiologique. Ces auteurs déconseillent donc tout geste chirurgical important pour prévenir ou traiter des atteintes fonctionnelles. Même lorsqu'il restait des déformations résiduelles post-chirurgicales, les patients étaient peu gênés dans leur vie quotidienne. Les mobilités articulaires ne sont pas corrélées aux paramètres radiologiques. Ils concluent que pour leurs patients, l'allongement de l'ulna et les ostéotomies correctrices n'ont pas été bénéfiques. En conséquence, ils conseillent une simple excision des exostoses qui améliore selon eux la pronosupination et a un effet cosmétique bénéfique. Pour eux, la chirurgie se justifie donc essentiellement si la gêne esthétique est importante.

Wood et al. (37) ont revus 30 patients ayant développés une atteinte sévère de l'avant-bras. Dix patients ont été opérés avec une résection des exostoses, une section du ligament collatéral ulnaire, un allongement de l'ulna, une ostéotomie du radius et un agrafage de la physe radiale distale chez les plus jeunes patients. Alors que l'aspect cosmétique a été fortement amélioré, ce ne fut pas le cas pour la fonction. Vogt et al. (32) font le même constat, avec juste une amélioration de l'abduction radiale. Il n'existe pas de corrélation entre la correction des déformations et l'amélioration de la fonction (23,48).

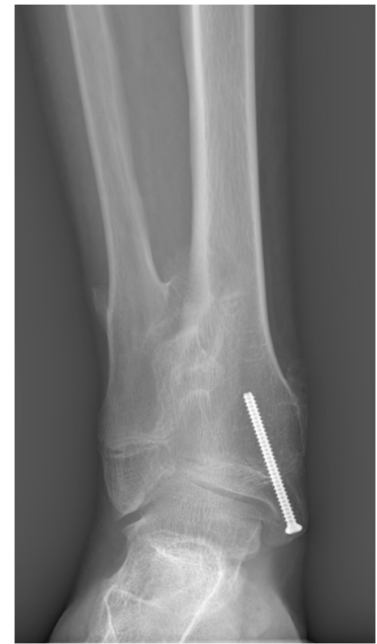### Faut-il opérer ces enfants puisque ces déformations sont bien tolérées à l'âge adulte ?

Noonan et al. (17) ont analysé la fonction des avant-bras chez des adultes non opérés (âge moyen : 42 ans). 87 % n'avaient pas de limitation gênante dans leur vie quotidienne. 44 % trouvaient l'aspect cosmétique de leur bras peu satisfaisant. Ceci rejoint les constatations d'Arms et al. (23) et de Stanton et Hansen (48). Stanton et Hansen (48) ont évalué le statut fonctionnel de 28 patients. Ils ont montré que la fonction était préservée malgré les déformations. Ils ont aussi montré que la position de la tête radiale ne modifiait en rien les scores subjectifs ou le degré de performance du membre supérieur (selon la cotation de Jebson). Arms et al. (23) ont contacté téléphoniquement (sans les revoir physiquement) leurs patients. Ceux-ci avaient une fonction qu'ils jugeaient satisfaisante et étaient peu gênés par leurs déformations. Pour ces auteurs, les patients adultes sont peu gênés par l'esthétique de leur avant-bras, ce qui incite à pratiquer des gestes à minima (simple résection d'une exostose ou résection d'une tête radiale à l'âge adulte) plutôt qu'une chirurgie précoce agressive. De plus, il n'existe pas de corrélation entre la correction de la déformation et l'amélioration de la fonction (23).

### Conclusion

La revue de la littérature montre des résultats parfois discordants. Cependant, il ressort des études récentes avec un long recul que, malgré des déformations parfois importantes des avant-bras, la fonction, jugée de manière subjective et objective, peut rester satisfaisante à l'âge adulte. Les déformations, qu'elles soient dues à l'évolution naturelle de la MEM ou à des défauts résiduels de correction chirurgicale, sont bien tolérées à l'âge adulte. Il reste sans doute une place pour des gestes à minima tel que la résection simple d'une exostose qui semble améliorer la pronosupination (seule limitation gênante des mobilités articulaires à l'âge adulte) et

Figure 7. Aspect radiologique d'un valgus de cheville chez un enfant porteur d'une maladie des exostoses multiples traité par une vis d'épiphysiodèse tibiale médiale inférieure.



l'esthétique de l'avant-bras. L'allongement de l'ulna est une intervention actuellement très controversée.

### Valgus de chevilles

Le valgus de cheville peut-être secondaire à un genu valgum (auquel cas la correction devra être réalisée au niveau du genou) ou à une atteinte spécifique de l'articulation de la cheville. C'est ce dernier cas que nous allons analyser. Ces déformations des chevilles surviennent dans environ 50 % des cas (8,15,16,20,35,52,53). Des douleurs peuvent être dues à l'exostose, à l'irritation d'un tendon ou d'un nerf ou à une bursite inflammatoire autour de l'exostose (20). En raison d'une dysharmonie de croissance de la jambe, la fibula est plus atteinte dans sa croissance que le tibia. La malléole latérale est habituellement courte, plus haute qu'elle devrait l'être, avec une hypoplasie de la partie latérale de l'épiphyse tibiale inférieure (Fig.7) (22,52). Il peut aussi exister une déformation de la fibula. Une fibula courte favorise une instabilité du talus et de la mortaise tibio-talienne (20). Toutes ces anomalies conduisent à un interligne tibiotalien en valgus parfois important (52).

Taniguchi (21) a décrit trois formes de gravité croissante du groupe 1 au groupe 3 (détaillées dans l'introduction) avec des atteintes différentes sur le valgus de cheville selon les groupes. Takikawa et al. (54) ont montré que dans le groupe 3 de Taniguchi, il y a une atteinte conjointe de la partie latérale du tibia et de la fibula qui est trop courte. Ils ont aussi montré que l'atteinte de la cheville était plus sévère chez les garçons que chez les filles. Pour ces auteurs (54), un groupe 3 de Taniguchi chez un garçon est un facteur prédictif d'une évolution défavorable sur la cheville. Carroll et al. (10) ont décrit trois groupes. Dans le groupe A (chromosome 8), le valgus tibio talien est en moyenne de 9°. Dans le groupe B (non relié au chromosome 8), le valgus tibio talien est en moyenne de 20°. Dans le groupe C (non relié au chromosome 8), le valgus tibio talien est en moyenne de 5°.

Une volumineuse exostose inter tibio fibulaire conduit à une dislocation de la pince bi-malléolaire avec un ballotement talien voire une instabilité rotatoire (20,22). Plusieurs auteurs (15,22) conseillent donc la résection de ces exostoses en raison de leur pronostic sur l'avenir fonctionnel. Lee et al. (20) ont décrit en 2014, le concept d'instabilité translationnelle du talus. Ils insistent sur l'élargissement de la mortaise tibio-fibulaire secondaire à une exostose qui excentre tibia et fibu-

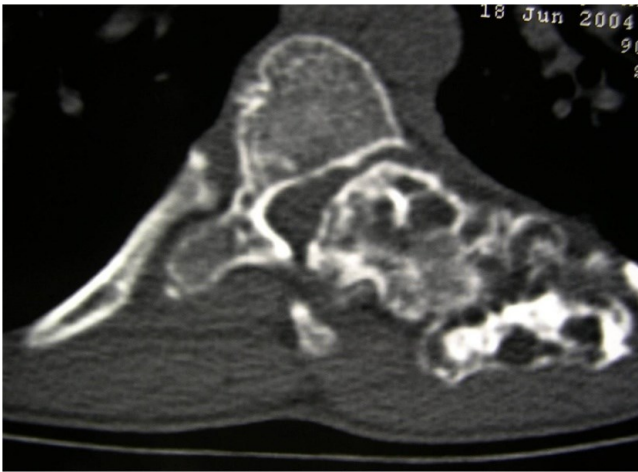


Figure 8. Aspect scanographique d'une atteinte rachidienne chez un enfant porteur d'une maladie des exostoses multiples.

la. Le tout est aggravé par une insuffisance de longueur de la fibula qui favorise un valgus de cheville que Lee et al. (20) surnomment une instabilité translationnelle du talus. En réséquant l'exostose et en allongeant la fibula, il est possible d'obtenir une normalisation de la mortaise tibio-fibulaire avec disparition du valgus. Si on enlève l'exostose sans allonger la fibula, ou si on propose une simple héli-épiphysiodèse de cheville, le résultat final sera décevant. L'idéal est de réaliser ce geste le plus près de la fin de croissance pour éviter des récurrences et des allongements itératifs (20). En cas de résection d'une exostose tibiale et fibulaire en miroir, il faut interposer de la graisse pour éviter une synostose tibio-fibulaire (20). Pour allonger la fibula, Lee et al (20) utilisent un fixateur mono latéral plutôt qu'un fixateur circulaire. Lors de l'allongement, il y a une descente du fragment distal (ce qui est recherché) mais aussi une ascension du fragment proximal (ce qu'on veut éviter). Lee et al. (20) proposent donc de mettre une fiche supérieure qui traverse la fibula et le tibia pour éviter cet inconvénient. En cas de déformations installées, la résection isolée des exostoses ne permet pas de corriger les déformations (52). La chirurgie de correction des déformations associée de manière variable une résection de l'exostose inter tibio-fibulaire, un allongement de la fibula (47,52), une ostéotomie tibiale ou une épiphysiodèse médiale de la physe tibiale distale (16,47,52). La mise en place d'une vis d'épiphysiodèse ou un agrafage tibial interne distal permet de corriger ce valgus s'il reste suffisamment de croissance résiduelle (22,52). Beals (55) a réalisé des graphes de correction d'un valgus de cheville en fonction de l'âge des enfants. Il a montré une bonne corrélation avec l'âge osseux et une mauvaise corrélation avec l'âge chronologique. Idéalement, il faut le réaliser avant l'âge de 10 ans pour qu'il soit efficace (55). Davids et al. (56) ont montré que la correction du valgus avec une vis d'épiphysiodèse était de  $0.59^\circ$  par mois ( $7^\circ$  par an). Tous les enfants pour qui la vis a été enlevée avant la fin de croissance ont récidivé. Cela signifie que l'ablation de la vis ne crée pas de pont d'épiphysiodèse et que son ablation expose systématiquement à une récurrence de la déformation s'il reste de la croissance résiduelle. La reprise de la croissance a été de  $0.60^\circ$  par mois, donc identique à l'effet freinateur de l'épiphysiodèse par vis (56). Ceci a été confirmé par Driscoll et al. (57). Une des solutions est soit d'hyper corriger avant l'ablation de la vis, soit de compléter l'épiphysiodèse à l'ablation de la vis (56). Une ostéotomie tibiale supra malléolaire associée à un abaissement de la malléole latérale par

ostéotomie oblique peut être utilisée si la croissance est déjà trop avancée (22,52).

Il est parfois difficile d'obtenir l'accord du patient déjà multi opéré et dont la gêne fonctionnelle est très faible voire inexistante lors de l'enfance et l'adolescence (35). La réputation de bonne tolérance de ces déformations doit être remise en cause. Noonan et al. (16) ont analysé le devenir de 38 patients (âge moyen : 42 ans) porteurs de déformations de la cheville non opérés. La moitié des patients avaient des douleurs de cheville pour une marche de 1500 mètres ou plus. 70 % avaient une diminution de leurs mobilités articulaires. Cependant, malgré ces douleurs à la marche et cette mobilité réduite, il apparaît que ces patients avaient adapté leur vie à ce « handicap ». Le bâillement de l'articulation tibio talienne expose à l'arthrose de cheville : 19 % dans la série de Noonan et al. (16). Un recul plus long dans cette série augmenterait sans doute la fréquence des signes arthrosiques. Pour Noonan et al. (16), ces résultats plaident en faveur d'un traitement chirurgical « préventif » de ces chevilles déformées. Des signes de dégénérescence précoce de l'articulation tibiotarsienne sont présents avant 40 ans si le valgus est supérieur à  $20^\circ$  et après 40 ans si le valgus est supérieur à  $15^\circ$  (16). Pour Chin et al. (58), un traitement non chirurgical expose à la persistance des syndromes et à des déformations de la cheville.

En conclusion, contrairement aux déformations de l'avant-bras qui semblent bien tolérées à l'âge adulte, le valgus de cheville est responsable d'arthrose s'il est important. Il paraît donc logique de le corriger avant la fin de la croissance. Il faut réséquer les exostoses inter tibio fibulaires qui conduisent à une dislocation de la pince bi-malléolaire avec un ballotement talien voire une instabilité rotatoire. Le tout est aggravé par une insuffisance de longueur de la fibula qui favorise un valgus de cheville entraînant une instabilité translationnelle du talus. Il faut alors allonger la fibula.

## Exostoses intra-canales

Un à neuf pour cent des exostoses surviennent sur le rachis (19,59). Ce taux comprend les exostoses intracanales (Fig.8) mais aussi les exostoses rachidiennes qui siègent à distance des éléments nerveux.

Les exostoses rachidiennes représentent 3 à 9 % des tumeurs osseuses primitives rachidiennes (60). La plupart de ces exostoses sont des exostoses solitaires (59-61). Ce taux est probablement sous-estimé car de nombreuses exostoses sont asymptomatiques (62).

Roach et al. (19), ont systématiquement recherché chez 44 patients porteurs d'une MEM des exostoses rachidiennes par IRM (43 patients) et scanner (1 patient). 68 % des patients avaient des exostoses rachidiennes dont 27 % qui comprimaient la moelle. 36 patients avaient eu des radiographies standards. Cette radiographie ne permettait de suspecter une exostose que dans six cas et pas dans le cas des exostoses intra-canales. La radiographie standard n'est donc pas un bon examen pour dépister une exostose rachidienne (19). Les exostoses intracanales sont mieux vues sur le scanner que sur l'IRM (19,62-63) pour leur composante osseuse. Par contre l'IRM est supérieure pour visualiser les compressions nerveuses et la coiffe cartilagineuse. L'IRM permet de différencier une exostose d'un chondrosarcome sur l'épaisseur de la coiffe cartilagineuse à l'âge adulte (63). Moriwaka et al. (64) ont montré qu'actuellement, avec les différentes séquences dont on dispose en IRM, celle-ci était aussi fiable que le scanner pour visualiser des compressions médullaires secondaires à une MEM. Comme l'IRM n'est pas irradiante, c'est actuellement l'examen de choix pour le dépistage de ces exostoses intracanales (19).

Sur une revue de la littérature concernant 165 cas (dont 56 cas survenant dans le cadre d'une MEM), Bess et al. (60)

ont retrouvé 57 % d'atteintes cervicales (surtout au niveau de C2), 36 % d'atteintes thoraciques et 4 % d'atteintes lombaires. Une des explications de la plus grande localisation cervicale de ces exostoses serait que le rachis cervical est le plus mobile, donc le plus sujet à des contraintes qui pourrait entraîner des microtraumatismes. Ces microtraumatismes, par une atteinte cartilagineuse, pourraient favoriser le développement d'exostoses (60). 88 % des exostoses avaient leur origine sur l'arc postérieur (apophyses transverses ou épineuses) et 12 % sur le corps vertébral (60). 70 % des cas avaient des signes de compressions nerveuses. L'âge moyen de découverte de ces exostoses était de 21.8 ans (7-48) c'est-à-dire l'âge adulte. La plupart des exostoses évoluent lentement (19). Cependant l'évolution peut-être rapide avec des atteintes neurologiques sévères (19). Roach et al. (19) ont décrit trois cas pédiatriques chez des enfants porteurs d'une MEM qui se sont révélés par une quadriplégie.

En cas de chirurgie, il est préférable de demander un scanner et une IRM en préopératoire pour bien analyser l'exostose et ses rapports (60,65). Toute exostose qui entraîne une compression nerveuse doit être enlevée d'autant plus que la récupération neurologique est presque toujours favorable (66-72) et le risque de récurrence très faible. Ce taux de récurrence est estimé à 2 % (60,73). Il faut, lors du geste chirurgical, enlever la totalité de la coiffe cartilagineuse ce qui nécessite parfois une laminectomie élargie et même une greffe associée à une ostéosynthèse si l'articulaire a dû être réséquée (59,62,74). Pour certains auteurs, les exostoses asymptomatiques doivent juste être surveillées (59-60,62,67). Zaijun et al. (72) ont noté deux chondrosarcomes sur des exostoses intra-canales et ils conseillent donc de systématiquement réséquer ces exostoses difficiles à surveiller de par leur localisation.

Pour Roach et al. (19), un examen neurologique et une IRM doivent être réalisés dès l'âge de 4 ans chez tout enfant porteur d'une MEM. Ils justifient cette attitude car des exostoses intra-canales ont été rapportées chez des enfants de 4 et 5 ans (19,62,75). Pour eux, une IRM peut être obtenue sans anesthésie générale à l'âge de 4 ans. Cette attitude nous paraît discutable car les exostoses symptomatiques sont exceptionnelles à cet âge. De plus, une anesthésie générale sera souvent nécessaire à 4 ans pour réaliser une IRM. Sachant que la plupart des auteurs conseillent une simple surveillance en cas d'exostoses intra-canales asymptomatiques, il n'y a donc pas de justificatif à notre avis à réaliser une IRM sous anesthésie générale si cela ne modifie pas l'attitude thérapeutique. Une surveillance clinique avec un examen neurologique est sans doute suffisant avec, bien sûr, une IRM quel que soit l'âge de l'enfant si des troubles neurologiques apparaissent. Schmale et al. (15) ont rapporté que la MEM avait une pénétrance de 50 % à l'âge de 3,5 ans et de presque de 100 % à l'âge de 12 ans. Cela suppose qu'un dépistage des patients porteurs de MEM vers l'âge de 10 ans dépisterait la majorité des lésions (19). C'est l'attitude actuellement recommandée en France par les centres de références, à savoir la réalisation systématique d'une IRM à la recherche d'éventuelles exostoses intra-canales chez tout enfant de 10 ans porteur d'une MEM, même s'il est asymptomatique. Le dépistage systématique des exostoses intra-canales est aussi conseillé par Ashraf et al. (76). Pour Roach et al. (19), une lésion qui comprime la moelle doit être réséquée même si l'enfant est asymptomatique. Ils ne jugent par contre pas utile de limiter l'activité physique des patients avec une exostose intra-canales si elle ne comprime pas la moelle (19).

En conclusion, la présence d'exostoses intra-canales est fréquente. Il faut donc systématiquement les rechercher à l'âge de 10 ans par une IRM, même chez un enfant asymptomatique. Le risque de compression nerveuse est important. Si on décide de ne pas enlever une exostose intra-canales asymptomatique, il faut surveiller très régulièrement cet enfant. Il paraît logique de réséquer toute exostose qui com-

prime les éléments nerveux, même en l'absence de symptomatologie clinique.

## Transformations malignes

Avec Internet, les patients connaissent tous désormais ce risque de transformation maligne. Il est donc plus facile d'aborder ce sujet avec eux pour essayer de les rassurer. L'idéal est de les informer en fin de croissance, lorsqu'on est certain qu'ils pourront bien comprendre cette information. De plus c'est l'âge du relai de prise en charge enfants-adultes. La transformation maligne est exceptionnelle chez les enfants (30). L'information et l'éducation sont primordiales : toute modification de taille ou l'apparition d'une douleur à l'âge adulte sur une exostose connue doit amener le patient à consulter (1). Les exostoses situées au niveau du bassin, de l'omoplate ou aux racines des membres et les exostoses sessiles dégénèrent plus que les autres (5,22,77). Dans une revue de 107 chondrosarcomes secondaires à une MEM, 80 % des tumeurs se sont développées sur le squelette axial (78).

La prévalence du risque de transformation maligne varie beaucoup dans la littérature : de 0,5 % à 25 % (8,35,47,79). Cela est essentiellement dû à des biais de recrutement et à l'âge des patients lors de l'étude. De plus certaines MEM discrètes peuvent ne pas être diagnostiquées (1,8,78). La Mayo Clinic a rapporté une incidence de 23 % de transformation maligne dans la MEM, mais les auteurs reconnaissent qu'il existe un biais de recrutement (80). Dans cette série (80), 58 % des patients avaient entre 30 et 50 ans lors de l'apparition du chondrosarcome et seulement 4,8 % avaient entre 20 et 30 ans. Ochsner (81) a rapporté 59 patients porteurs d'une MEM ayant présenté une transformation maligne à un âge moyen de 31 ans. Legeai-Mallet et al. (2) fixent ce taux à 0,57 % sur une série de 175 patients. Kivioja et al. (82) ont étudié le taux de chondrosarcome parmi les 114 sujets adultes d'une même famille sur quatre générations : 8,7 % des membres de cette famille ont présenté une transformation sarcomateuse d'une exostose. Schmale et al. (15) notent que le chondrosarcome a une prévalence de 1 cas pour 100 000 à 1 cas pour 250 000. Cinq pour cent de ces chondrosarcomes surviennent sur une MEM. La MEM a une prévalence de 1 pour 50 000. On peut ainsi en conclure que la MEM augmente 1000 à 2500 fois le risque d'avoir un chondrosarcome par rapport à un sujet non atteint, mais que le risque de voir se développer un chondrosarcome sur une MEM n'est que de 2 % (15,22,77). Black et al. (83) et Schmale et al. (15) fixent ce risque à moins de 1 %. Il reste cependant de 1000 à 2500 fois plus important que pour une exostose unique (1).

Si certaines lésions sont cliniquement faciles à surveiller, d'autres comme le squelette axial et le pelvis sont plus difficiles à surveiller. Ce sont pourtant ces lésions qui sont à haut risque de transformation maligne. Pour Campanacci (33), une radiographie des exostoses profondes se justifie tous les 2-3 ans pour surveiller celles-ci. La présence de lacunes au niveau de la base d'implantation

Pour certains auteurs (5), un suivi n'est pas obligatoirement nécessaire si l'éducation du patient est bien faite. La génétique pourrait aider à déterminer les patients à suivre car à haut risque de transformation maligne (5). Les transformations malignes sont en rapport avec les chromosomes 8 et 11 mais pas avec le 19, ce qui accrédite la théorie de la variabilité en rapport avec le gène EXT (10). Sonne-Holm et al. (77), ont analysé 157 articles concernant la transformation de MEM en chondrosarcomes. Ils en ont retenus 13 ayant un niveau « d'évidence » suffisant. Selon ces auteurs, il n'est pas possible d'identifier de groupe à risque. Ceci est confirmé par Pedrini et al. (85) dans une étude portant sur 529 patients porteurs d'une MEM. Ils ont noté 5 % de transformation maligne et n'ont pas mis en évidence de corrélation entre l'ap-



parition d'un chondrosarcome et une mutation EXT, le sexe, la sévérité de l'atteinte ou le nombre d'exostoses.

Pour Porter et al. (12), le risque annuel d'une transformation maligne entre 30 et 50 ans est de 0,1 % et probablement le double (0,2 %) chez les patients ayant une mutation EX1. A titre de comparaison, le risque annuel du cancer du sein est de 0,2 % entre 50 et 60 ans raison pour laquelle, dans de nombreux pays, un dépistage systématique est organisé. Il paraît donc logique de proposer ce dépistage systématique pour les patients porteurs d'une MEM (12). Comme il a aussi été décrit des transformations malignes pour les mutations EX2, cette population devrait aussi bénéficier d'un dépistage systématique (12). Sonne-Holm et al. (77) conseillent un dépistage systématique tous les deux ans par scintigraphie ou IRM.

Une résection chirurgicale prophylactique des exostoses n'est pas recommandée dans la littérature, d'autant plus qu'un taux de complication allant jusqu'à 13 % a été décrit suite à une résection d'exostose (5,86). De plus, vu leur nombre, cela serait techniquement impossible (30). Le pronostic général et la prévention des récurrences locales après chirurgie reposent sur une exérèse complète et en bloc de la tumeur (1). En raison du faible grade habituel des chondrosarcomes rencontrés sur les maladies exostosantes, le pronostic est favorable sous réserve d'une résection carcinologique (1,87). Schaison et al. (88) font état de 87 % de survie à 5 ans et de 82 % à 10 ans. Après six ans de recul, la courbe actuarielle devient plate. Il a été publié des transformations malignes, non pas en chondrosarcomes mais en ostéosarcome, sarcome d'Ewing ou fibrosarcome (1,5,12-14,89).

En conclusion, la transformation maligne est exceptionnelle chez les enfants. L'information et l'éducation sont primordiales : toute modification de taille ou l'apparition d'une douleur à l'âge adulte sur une exostose connue doit amener le patient à consulter. 80 % des tumeurs se développent sur le squelette axial. La prévalence du risque de transformation maligne est d'environ 2 %.

Si certaines lésions sont cliniquement faciles à surveiller, d'autres comme le squelette axial et le pelvis sont plus difficiles à surveiller. Ce sont pourtant ces lésions qui sont à haut risque de transformation maligne. La scintigraphie osseuse et l'IRM peuvent aider à cette surveillance. Il ne semble pas possible d'identifier de groupe à risque. Le risque annuel de transformation maligne entre 30 et 50 ans étant de 0,1 %, il paraît logique de proposer ce dépistage systématique pour les patients porteurs d'une MEM. Une résection chirurgicale prophylactique des exostoses n'est pas recommandée dans la littérature, d'autant plus qu'un taux de complication allant jusqu'à 13 % a été décrit suite à une résection d'exostose.

## Remerciements

Les auteurs remercient le Pr. Rémi Kohler pour son aide.

## Conflit d'intérêt

Aucun conflit d'intérêt

## Discussion en séance

### Question de P Wicart

A l'âge adulte, ces exostoses peuvent se transformer en chondrosarcomes mais qui sont toujours de bas grade de malignité. On est donc à l'abri d'une transformation maligne agressive et rapide, ce qui rend la surveillance plus facile.

### Réponse

Tout à fait d'accord avec cette remarque. La seule problématique concerne les exostoses profondes axiales, comme celles situées au bassin ou sur la scapula, qui sont difficiles à sur-

veiller. On peut les enlever systématiquement en fin de croissance dans ces localisations, comme le suggère le Pr. Jean Dubouset, pour éviter d'avoir une transformation maligne qui évolue à bas bruit car non diagnostiquée.

### Question de J Caton

N'est-il pas logique d'allonger préventivement l'ulna et en cas de luxation avérée de la tête radiale de proposer une résection de celle-ci en fin de croissance ?

### Réponse

Il est logique, si on pense qu'une tête radiale va se luxer, de résecter une exostose qui favoriserait cette luxation et d'allonger préventivement l'ulna. Il faut faire ce geste tôt dans l'évolution de la luxation si on veut être efficace. Il est par contre déconseillé de repositionner une tête radiale luxée car les résultats sur la douleur et la fonction sont mauvais. Dans ce dernier cas, la résection de la tête radiale à l'âge adulte reste une solution.

## Références

- Dohin B, Bonneville P. Exostose ostéogénique et maladie des exostoses multiples. In: Chotel F, Gouin, Tumeurs osseuses bénignes. Elsevier (Paris) 2005:78-97.
- Legeai-Mallet L, Munnich A, Maroteaux P, Le Merrer M. Incomplete penetrance and expressivity skewing in hereditary multiple exostoses. *Cli Genet.* 1997;52:12-6.
- Sandell LJ. Multiple hereditary exostosis, ETX genes, and skeletal development. *J Bone Joint Surg.* 2009;91(suppl 4):58-62.
- Porter DE, Emerton ME, Villanueva-Lopez F, Simpson AHRW. Clinical and radiographic analysis of osteochondromas and growth disturbance in hereditary multiple exostoses. *J Pediatr Orthop.* 2000;20:246-50.
- Pierz K, Womer R, Dormans JP. Pediatric bone tumors: osteosarcoma, Ewing's sarcoma, and chondrosarcoma associated with multiple hereditary osteochondromatosis. *J Pediatr Orthop.* 2001;21:412-8.
- Lin X, Gan L, Klein WH, Wells D. Expression and functional analysis of mouse EXT1, a homolog of the human multiple exostoses type 1 gene. *Biochem Biophys Res Commun.* 1998;248:73-43.
- Wu QQ, Heutink P, De Vries BBA. Assignment of a second locus for multiple exostoses to the pericentromeric region of chromosome 11. *Human Mol Genet.* 1994;3:167-71.
- Pierz KA, Stieber JR, Kusumi K, Dormans JP. Hereditary multiple exostoses : one center's experience and review of etiology. *Clin Orthop.* 2002;401:49-59.
- Le Merrer M, Legeai-Mallet L, Jeannin PM, Horsthemke B, Schinzel A. A gene for hereditary multiple exostoses maps to chromosome 19p. *Human Mol Genet.* 1994;3:717-22.
- Carroll KL, Yandow SM, Ward K, Carey JC. Clinical correlation to genetic variations of hereditary multiple exostosis. *J Pediatr Orthop.* 1999;19:785-91.
- Francannet C, Cohen-Tanugi A, Le Merrer M. Genotype-phenotype correlation in hereditary multiple exostoses. *J Med Genet.* 2001;38:430-4.
- Porter DE, Lonie L, Fraser M, Dobson-Stone C, Porter JR et al. Severity of disease and risk of malignant change in hereditary multiple exostoses: a genotype-phenotype study. *J Bone Joint Surg.* 2004;86:1041-6.
- Ahn J, Ludecke HJ, Lindow S. Cloning of the putative tumour suppressor gene for hereditary multiple exostoses (EXT1). *Nat Genet.* 1995;11:137-43.
- Marrero-Barrera PA, Marrero-Ortiz PV. Ewing sarcoma superimposed on a previous osteochondroma in multiple osteochondromatosis. *Orthopedics.* 2014;37:e403-6.
- Schmale GA, Conrad EU, Raskind WH. The natural history of hereditary multiple exostoses. *J Bone Joint Surg.* 1994;76:986-92.
- Noonan KJ, Feinberg JR, Levenda A, Snead J, Wurtz LD. Natural history of multiple hereditary osteochondromatosis of the lower extremity and ankle. *J Pediatr Orthop* 2002;22:120-4.
- Noonan KJ, Levenda A, Snead J, Feinberg JR, Mih A. Evaluation of the forearm in untreated adult subjects with multiple hereditary osteochondromatosis. *J Bone Joint Surg.* 2002;84:397-403.
- Litzelmann E, Mazda K, Jehanno P, Brasher C, Penneçot GF, Ilharborde B. Forearm deformities in hereditary multiple exostosis: clinical and functional results at maturity. *J Pediatr Orthop.* 2012;32:835-41.

19. Roach JW, Klatt JWB, Faulkner ND. Involvement of the spine in patients with multiple hereditary exostoses. *J Bone Joint Surg.* 2009;91:1942-8.
20. Lee DY, Kim JI, Song MY, Choi ES, Park MS et al. Fibular lengthening for the management of translational talus instability in hereditary multiple exostoses patients. *J Pediatr Orthop.* 2014;34:726-32.
21. Taniguchi K. A practical classification system for multiple cartilaginous exostosis in children. *J Pediatr Orthop.* 1995;15:585-91.
22. Clavert JM. Exostose solitaire et maladie exostosante. In : Lascombes P, Lefort G. *les tumeurs osseuses bénignes de l'enfant.* Sauramps Médical. 1996:39-53.
23. Arms DM, Strecker WB, Manske PR, Schoenecker PL. Management of forearm deformity in multiple hereditary osteochondromatosis. *J Pediatr Orthop.* 1997;17:450-4.
24. Masada K, Tsuyugushi Y, Kawai H, Kawabata H, Noguchi K, Ono K. Operations for forearm deformity caused by multiple osteochondromas. *J Bone Joint Surg.* 1989;71:24-9.
25. Rodgers WB, Hall JE. One-bone forearm as a salvage procedure for recalcitrant forearm deformity in hereditary multiple exostoses. *J Pediatr Orthop.* 1993;13:587-91.
26. Masada K, Kojimoto H, Yasui N, Ono K. Progressive lengthening of forearm bones in multiple osteochondromas. *J Pediatr Orthop B.* 1993;2:66-9.
27. Solomon L. Hereditary multiple exostosis. *J Bone Joint Surg.* 1963;45:292-304.
28. Ogden JA. Multiple hereditary osteochondroma : report of early case. *Clin Orthop.* 1976;116:48-60.
29. Ip D, Li YL, Chow W, Leong JCY. Reconstruction of forearm deformities in multiple cartilaginous exostoses. *J Pediatr Orthop.* 2003;12:17-21.
30. Carlnoz H. Maladie exostosante. In: Cahiers d'enseignement de la SOFCOT. Conférences d'enseignements. Elsevier Ed. 1987: p1-11.
31. Shin EK, Jones NF, Lawrence JF. Treatment of multiple hereditary osteochondromas of the forearm in children: a study of surgical procedures. *J Bone Joint Surg.* 2006;88:255-60.
32. Vogt BV, Tretow HL, Daniilidis K, Wacker S, Buller TC et al. Reconstruction of forearm deformity by distraction osteogenesis in children with relative shortening of the ulna due to multiple cartilaginous exostosis. *J Pediatr Orthop.* 2011;31:393-401.
33. Campanacci M. Multiple hereditary exostoses. In Campanacci M, Bone and soft tissue tumors. Springer-Verlag (Wien, New-York). 1999: 197-205.
34. Fogel GR, McElfresh EC, Peterson HA, Wicklund PT. Management of deformities of the forearm in multiple hereditary osteochondromas. *J Bone Joint Surg.* 1984;66:670-80.
35. Shapiro F, Simon S, Glimcher MJ. Hereditary multiple exostoses. Anthropometric, roentgenographic and clinical aspects. *J Bone Joint Surg.* 1979;61:815-24.
36. Akita S, Murase T, Yonenobu K, Shimada K, Masada K, Yoshikawa H. Long-term results of surgery for forearm deformities in patients with multiple cartilaginous exostoses. *J Bone Joint Surg.* 2007;89:1993-9.
37. Wood VE, Saver D, Mudge D. The treatment of hereditary multiple exostosis of the upper extremity. *J Hand Surg.* 1985;10:505-13.
38. Ishikawa JI, Kato H, Fujioka F, Iwasaki N, Suenaga N, Minami A. Tumor location affects the results of simple excision for multiple osteochondromas in the forearm. *J Bone Joint Surg.* 2007;89:1238-47.
39. Mader K, Gausepohl T, Penning D. Shortening and deformity of radius and ulna in children: correction of axis and length by callus distraction. *J Pediatr Orthop.* 2003;12:183-91.
40. Pritchett JW. Lengthening of the ulna in patients with hereditary multiple exostoses. *J Bone Joint Surg.* 1986;68:561-5.
41. Waters PM, Van Heest AE, Emans J. Acute forearm lengthenings. *J Pediatr Orthop.* 1997;17:444-9.
42. Jager T, Popkov D, Lascombes P, Popkov A, Journeau P. Apport de l'ECMES dans la fixation externe au cours de l'allongement de l'avant-bras : étude comparative de deux séries prospectives. *Rev Chir Orthop.* 2012;98:335-41.
43. Launay F, Jouve JL, Guillaume JM, Viehweger E, Jacquemier M, Bollini G. Allongement progressif de l'avant-bras chez l'enfant : 14 cas. *Rev Chir Orthop.* 2001;87:786-95.
44. Burgess RC, Cates H. Deformities of the forearm in patients who have multiple cartilaginous exostosis. *J Bone Joint Surg.* 1993;75:163-6.
45. Dahl MT. The gradual correction of forearm deformities in multiple hereditary exostoses. *Hand Clin.* 1993;9:707-18.
46. Peterson HA. Deformities and problems of the forearm in children with multiple hereditary osteochondromata. *J Pediatr Orthop.* 1994;14:92-100.
47. Peterson HA. Multiple hereditary osteochondromata. *Clin Orthop.* 1989;239:222-30.
48. Stanton RP, Hansen MO. Function of the upper extremities in hereditary multiple exostoses. *J Bone Joint Surg.* 1996;78:568-73.
49. Dal Monte A, Andrisano A, Capanna R. Lengthening of the radius or ulna in asymmetrical hypoplasia of the forearm (report on 7 cases). *Ital J Orthop Traumatol.* 1980;6:329-42.
50. Matsubara H, Tsuchiya H, Sakurakichi K, Yamashiro T, Watanabe K, Tomita K. Correction and lengthening for deformities of the forearm in multiple cartilaginous exostoses. *J Orthop Sci.* 2006;11:459-66.
51. Jiya TU, Pruijs JEH, Van der Eijken W. Surgical treatment of wrist deformity in hereditary multiple exostosis. *Acta Orthop Belg.* 1997;63:256-61.
52. Snearly WN, Peterson HA. Management of ankle deformities in multiple hereditary osteochondromata. *J Pediatr Orthop.* 1989;9:427-32.
53. Jahss MH, Olives R. The foot and ankle in multiple hereditary exostoses. *Foot Ankle.* 1980;1:128-42.
54. Takikawa K, Haga N, Tanaka H, Okada K. Characteristic factors of ankle valgus with multiple cartilaginous exostoses. *J Pediatr Orthop.* 2008;28:761-5.
55. Beals RK. The treatment of ankle valgus by surface epiphysiodesis. *Clin Orthop.* 1991;266:162-9.
56. Davids JR, Valadie AL, Ferguson RL, Bray EW 3rd, Allen BL Jr. Surgical management of ankle valgus in children: use of a transphyseal medial malleolar screw. *J Pediatr Orthop.* 1997;17:3-8.
57. Driscoll ML, Linton J, Sullivan E, Scott A. Correction and recurrence of ankle valgus in skeletally immature patients with multiple hereditary exostoses. *Foot Ankle Int.* 2013;34:1267-73.
58. Chin KR, Kharrazi FD, Miller BS, Mankin HJ, Gebhardt MC. Osteochondromas of the distal aspect of the tibia or fibula. *J Bone Joint Surg.* 2000;82:1269-78.
59. Albrecht S, Crutchfield S, SeGall GK. On spinal osteochondromas. *J Neurosurg.* 1992;77:247-52.
60. Bess RS, Robbin MR, Bohlman HH, Thompson GH. Spinal exostoses. *Spine.* 2005;30:774-80.
61. Roblot P, Alcalay M, Cazenave-Roblot F, Levy P, Bontoux D. Osteochondroma of the thoracic spine. Report of a case and review of the literature. *Spine.* 1990;15:240-3.
62. Tahasildar N, Sudesh P, Goni V, Tripathy SK. Giant osteochondroma of axis in a child with multiple hereditary exostoses: case report and review of literature. *J Pediatr Orthop.* 2012;21:280-5.
63. Arasil E, Erdem A, Yuceer N. Osteochondroma of the upper cervical spine. A case report. *Spine.* 1996;21:516-8.
64. Moriwaka F, Hozen H, Nakane K, Sasaki H, Tashiro K, Abe H. Myelopathy due to osteochondroma : MR and CT studies. *J Comput Assist Tomogr.* 1990;14:128-30.
65. Morikawa M, Numaguchi Y, Soliman JA. Osteochondroma of the cervical spine: MR findings. *Clin Imaging.* 1995;19:275-8.
66. Al Kaissi A, Ganger R, Klaushofer K, Grill F. Spinal exostosis in a boy with multiple hereditary exostoses. *Case Rep Orthop.* 2013;doi: 10.1155/2013/758168.
67. O'Brien MF, Bridwell KH, Lenke LG, Schoenecker PL. Intracanalicular osteochondroma producing spinal cord compression in hereditary multiple exostosis. *J Spinal Disord.* 1994;7:236-41.
68. Faik A, Mahfoud Filali S, Lazrak N, El Hassani S, Hajjaj-Hassouni N. Spinal cord compression due to vertebral osteochondroma: report of two cases. *Joint Bone Spine.* 2005;72:177-9.
69. Giudicissi-Filho M, de Holanda CV, Borba LA, Rassi-Neto A, Ribeiro CA, de Oliveira JG. Cervical spinal cord compression due to an osteochondroma in hereditary multiple exostosis: case report and review of the literature. *Surg Neurol.* 2006;66(Suppl 3):S7-11.
70. Lotfinia I, Vahedi P, Tubbs RS, Ghavame M, Meshkini A. Neurological manifestations, imaging characteristics, and surgical outcome of intraspinal osteochondroma. *J Neurosurg Spine.* 2010;12:474-89.
71. Tian Y, Yuan W, Chen H, Shen X. Spinal cord compression secondary to a thoracic vertebral osteochondroma. *J Neurosurg Spine.* 2011;15:252-7.
72. Zaijun L, Xinhai Y, Zhipeng W, Wending H, Quan H et al. Outcome and prognosis of myelopathy and radiculopathy from osteochondroma in the mobile spine: a report on 14 patients. *J Spinal Disord Tech.* 2013;26:194-9.
73. Humbert ET, Mehlman C, Crawford AH. Two cases of osteochondroma recurrences after surgical resection. *Am J Orthop.* 2001;30:62-4.
74. Yukawa Y, Kato F, Sugiura H. Solitary osteochondroma of the lower cervical spine. *Orthop.* 2001;24:292-3.
75. Sridhar K, Ramamurthi B. Osteochondroma of the axis: letter to editor. *Neurol India.* 2001;49:100-1.

76. Ashraf A, Larson AN, Ferski G, Mielke CH, Wetjen NM, Guidera KJ. Spinal stenosis frequent in children with multiple hereditary exostoses. *J Child Orthop.* 2013;7:183-94.
77. Sonne-Holm E, Wong C, Sonne-Holm S. Multiple cartilaginous exostoses and development of chondrosarcomas. A systematic review. *Dan Med J.* 2014;61:A4895.
78. Ahmed AR, Tan TS, Unnik K, Collins MS, Wenger DE, Sim FH. Secondary chondrosarcoma in osteochondroma: report of 107 patients. *Clin Orthop.* 2003;411:193-206.
79. Garrison RC, Unnik MacLeod RA, Pritchard DJ, Dahlin DC. Chondrosarcoma arising in osteochondroma. *Cancer.* 1982;49:1890-7.
80. Unni KK. In: Dahlin's bone tumors. General aspects and data on 11,087 cases. 5th ed. Philadelphia: Lippincott-Raven, 1996.
81. Ochsner PE. Zumproblem derneoplastischen entartung bei multipen kartilaginaren exostosen. *Z Orthop.* 1978;116:369-78.
82. Kivioja A, Ervasti H, Kinnunen J, Kaitila I, Wolf M, Bohling T. Chondrosarcoma in a family with multiple hereditary exostoses. *J Bone Joint Surg.* 2000;82:261-6.
83. Black R, Dooley J, Pyrer A, Reed M. Multiple hereditary exostoses: an epidemiologic study of an isolated community in Manitoba. *Clin Orthop.* 1993;287:212-7.
84. Bernard SA, Murphey MD, Flemming DJ, Kransdorf MJ. Improved differentiation of benign osteochondromas from secondary chondrosarcomas with standardized measurement of cartilage cap at CT and MR imaging. *Radiology.* 2010;255:857-65.
85. Pedrini E, Jennes I, Tremosini M, Milanesi A, Mordenti M et al. Genotype-phenotype correlation study in 529 patients with multiple hereditary exostoses: identification of "protective" and "risk" factors. *J Bone Joint Surg.* 2011;93:2294-302.
86. Wirganowicz PZ, Watts HG. Surgical risk for elective excision of benign exostoses. *J Pediatr Orthop.* 1997;17:455-9.
87. Garrison RC, Unni KK, McLeod RA, Pritchard DJ, Dahlin DC. Chondrosarcoma arising in osteochondroma. *Cancer.* 1982;49:1890-7.
88. Schaison F, Anract P, Coste F, De Pinieux G, Forest M, Tomeno B. Chondrosarcomes secondaires à des maladies cartilagineuses multiples. Etude de vingt-neuf cas cliniques et revues de la littérature. *Rev Chir Orthop.* 1999;85:834-45.
89. Matsuno T, Ichioka Y, Yagi T, Ishii S. Spindle-cell sarcoma in patients who have osteochondromatosis. A report of two cases. *J Bone Joint Surg.* 1988;70:137-41.