Greffe trachéobronchique : un défi chirurgical et biologique

Airway transplantation: a surgical and biological challenge

E Martinod, A Seguin, DM Radu, G Boddaert, A Carpentier

Service de chirurgie thoracique et vasculaire, Assistance Publique-Hôpitaux de Paris (AP-HP), CHU Paris - Seine Saint Denis, Hôpital Avicenne, Pôle de spécialités cancérologiques, Faculté de médecine SMBH, Bobigny, Université Paris 13.
EA Laboratoire de recherches biochirurgicales, Université Paris Descartes, Fondation Alain Carpentier, AP-HP, Hôpital Européen Georges Pompidou, Paris, France.

Mots clés

- Trachée
- Bronches
- Allogreffe, homogreffe
- Aorte
- Chirurgie
- Cancer bronchopulmonaire

Résumé

À l'heure de la transplantation d'organes, la greffe trachéo-bronchique reste un véritable défi chirurgical et biologique. En effet, plus de cinquante années de recherche n'ont pas permis de trouver un substitut idéal aux voies aériennes. Des échecs successifs ont été observés avec les prothèses synthétiques, les bioprothèses, les allogreffes trachéales, les autogreffes et plus récemment l'ingénierie tissulaire. Nous avons proposé, à partir de 1997, l'évaluation du greffon aortique dans cette indication. Dans plusieurs études expérimentales, nous avons démontré que l'autogreffe aortique, l'allogreffe fraîche puis cryopréservée apportaient des résultats encourageants. Nous avons, en effet, observé une régénération tissulaire non seulement épithéliale mais aussi cartilaginieuse au niveau du segment greffé. Nous tentons actuellement de démontrer que la régénération d'un tissu trachéal à partir d'une matrice aortique se fait à partir de cellules souches issues de la moelle osseuse. Ces travaux ont conduit, chez l'homme, aux premières applications cliniques avec succès dans le cadre des cancers étendus de la trachée et de la chirurgie conservatrice du cancer pulmonaire.

Keywords

- Airway
- Allograft, homograft
- Aorta/aortic
- Bronchial disease
- Lung cancer surgery

Abstract

At time of organ transplantation, replacement of the airways remains a surgical and biological challenge. More than fifty years of research, using synthetic prostheses, bio-prostheses, tracheal allografts, various autografts and more recently engineered tissues, did not provide a valuable airway substitute. In 1997, we proposed to evaluate the use of aortic grafts for airway transplantation. In successive experimental studies, we demonstrated that aortic autografts and fresh or cryopreserved allografts can bring encouraging results. We observed epithelial and cartilage regeneration, most probably from bone-marrow stem cells. This led to the first clinical applications in human for extensive tracheal malignant tumors and conservative lung cancer surgery.

Problématique : intérêt de l'utilisation d'un substitut bronchique dans la chirurgie conservatrice du cancer broncho-pulmonaire

Le cancer broncho-pulmonaire (CBP) représente la principale cause de décès par cancer dans le monde (1, 2). Le traitement assurant la meilleure survie aux malades ayant un CBP en stade non métastatique est la résection chirurgicale complète. Les recommandations internationales de pratique clinique stipulent que les CBP de stade I, II et certains sous-groupes de stade III (classification révisée, 1997 [3]) doivent faire l'objet d'un traitement chirurgical en association ou non, selon les cas, avec une chimiothérapie et/ou une radiothérapie pré- ou postopératoire (4-7). La survie à 5 ans des malades opérés d'un CBP décroît rapidement avec l'augmentation du stade (pIA = 67 %, pIB = 57 %, pIIA = 55 %, pIIB = 39 %, pIIIA = 23 %) [3].
Les tumeurs malignes périphériques sont traitées habituellement par lobectomie, intervention caractérisée par une faible morbimortalité (8, 9).
Les tumeurs malignes proximales posent, par contre, un problème plus important puisque l'envahissement local (bronchique et/ou vasculaire) conduit, dans la grande majorité des cas, à une pneumonectomie. Cette intervention, en particulier du côté droit, est associée à une morbimortalité très élevée (10-12). La mortalité peut atteindre 21 % à 90 jours (13), voire 24 % en cas de pneumonectomie droite réalisée après un traitement néo-adjuvant dans certains centres de référence (*Memorial Sloan Kettering Cancer Center*, New York) [14]. Le taux élevé de mortalité après pneumonectomie (10) peut être expliqué par des complications redoutables comme la fistule bronchique, l'œdème pulmonaire ou la pneumopathie (survenant sur le poumon controlatéral) et l'embolie pulmonaire. À plus long terme, la qualité de vie et la fonction respiratoire peuvent être très altérées après pneumonectomie (10). En effet, cette intervention majeure de chirurgie thoracique induit une hyperinflation du poumon restant associée à un déplacement médiastinal (important après pneumonectomie droite) pouvant conduire à une compression de la trachée distale ou de la bronche principale

Correspondance :
Emmanuel Martinod, Service de chirurgie thoracique et vasculaire, AP-HP, CHU Paris - Seine Saint Denis, Hôpital Avicenne, Pôle de spécialités cancérologiques, Faculté de médecine SMBH, Bobigny, Université Paris 13
E-mail : emmanuel.martinod@avc.aphp.fr

Disponible en ligne sur www.bium.univ-paris5.fr/acad-chirurgie
1634-0647 - © 2011 Académie nationale de chirurgie. Tous droits réservés.

(entre les gros vaisseaux et le rachis) mais aussi à une diminution du retour veineux avec des symptômes invalidants. L'amputation parenchymateuse conduit progressivement à une altération respiratoire fonctionnelle importante et donc de la qualité de vie.

Dans une minorité de cas, une résection-anastomose bronchique (RAB) associée à une lobectomie supérieure peut être réalisée à la place de la pneumonectomie si les conditions anatomiques le permettent. Initialement née de la nécessité d'offrir une résection chirurgicale aux malades dont la fonction pulmonaire était précaire, la lobectomie avec RAB a montré des bénéfices dans certaines études cliniques. En effet, la préservation du parenchyme pulmonaire est capitale, d'une part, pour éviter les redoutables complications de la pneumonectomie (15-17) et, d'autre part, pour offrir une meilleure qualité de vie à plus long terme (18). Cependant, des controverses persistent encore en ce qui concerne l'intérêt de réaliser une lobectomie supérieure avec RAB chez des malades ayant un CBP proximal qui pourraient être candidats à une pneumonectomie. La critique est, en effet, soulevée par certaines études qui ont noté une augmentation significative de l'incidence des récidives loco-régionales après lobectomie avec RAB, en particulier en cas de stade N1 (19-20). Les récidives loco-régionales après lobectomie avec RAB peuvent s'expliquer par la persistance de foyers tumoraux au niveau ganglionnaire (ceci pouvant être corrigé par un curage ganglionnaire de grande qualité, en particulier au niveau des scissures pulmonaires) mais aussi par l'étroitesse des marges de sécurité carcinologique. Une résection-anastomose associée de l'artère pulmonaire peut être le complément indispensable d'une lobectomie supérieure avec RAB ou être réalisée de façon isolée lorsqu'il existe une infiltration artérielle par la tumeur (21, 22). Dans certains cas, la pneumonectomie n'est indiquée que du fait d'un envahissement artériel important ne permettant pas une lobectomie avec résection-anastomose de l'artère pulmonaire (RAAP). L'utilisation d'un greffon artériel cryopréservé pourrait permettre d'éviter, comme au niveau bronchique, une pneumonectomie et ses complications. Dans certains cas d'envahissement artériel étendu, l'interposition d'un substitut vasculaire a déjà été proposée (23). Enfin, dans certains cas, l'envahissement des veines pulmonaires conduit également à une pneumonectomie. L'utilisation d'un greffon artériel cryopréservé pourrait permettre d'éviter, comme au niveau bronchique ou artériel, une pneumonectomie et ses complications.

Enfin, certains cas plus rares de CBP proximaux sont traités par une résection de carène qui est, le plus souvent, associée à une exérèse parenchymateuse de type pneumonectomie. Les risques de cette intervention regroupent ceux de la pneumonectomie (morbimortalité élevée, conséquences fonctionnelles) et de la lobectomie avec RAB (récidive loco-régionale). Dès lors, la résection de carène, en particulier avec pneumonectomie associée, est peu recommandée en dehors de quelques séries (24-26).

Le traitement chirurgical du CBP proximal n'offre donc pas, aujourd'hui, de solution satisfaisante du fait de ses risques postopératoires (pneumonectomie, résection de carène) et de récidive loco-régionale (lobectomie avec RAB ou RAAP, résection de carène). La possibilité de réaliser un remplacement bronchique et/ou de l'artère pulmonaire dans le traitement chirurgical des CBP proximaux rendrait caduques les principaux griefs faits aux interventions utilisées pour ce type de lésions, à savoir la pneumonectomie, la lobectomie avec RAB et la résection de carène.

Ainsi, l'utilisation d'un substitut bronchique et/ou des vaisseaux pulmonaires permettrait :

- une résection bronchique et/ou de l'artère pulmonaire plus longue avec, en conséquence, des marges de sécurité carcinologiques plus importantes ;
- une reconstruction anatomique satisfaisante après résection bronchique, artérielle ou veineuse extensive ;
- une préservation maximale du parenchyme pulmonaire et donc de la fonction respiratoire ;
- une forte limitation des indications de pneumonectomie (et donc de ses nombreuses complications à court, moyen et long terme).

On rejoint ici le problème non résolu du remplacement trachéal.

Recherche d'un substitut trachéal idéal

Les différentes voies de recherche d'un substitut trachéal

Les tumeurs malignes primitives de la trachée (27) sont beaucoup plus rares que les CBP (2 à 6 nouveaux cas/million/an). Le traitement curatif est l'exérèse chirurgicale complète par résection-anastomose avec des sections trachéales qui doivent être en zone saine. Il est possible, aujourd'hui, de proposer la résection de la moitié de la longueur de la trachée (5-6 cm) chez l'adulte et du tiers chez l'enfant. Il faut savoir, néanmoins, qu'à partir d'une résection de 4 cm, la morbimortalité de l'intervention augmente de manière très significative. Lorsque les lésions sont trop étendues, les malades sont condamnés à un traitement palliatif par endoscopie trachéale (désobstruction, endoprothèse) et/ou radio-chimiothérapie dont l'efficacité est très faible. Le traitement des lésions étendues doit donc faire appel à un substitut trachéal. À la lumière des considérables progrès réalisés dans le domaine de la substitution d'organes ou de tissus, le remplacement d'un segment de trachée, conduit destiné principalement au passage de l'air entre le milieu extérieur et les poumons, pouvait apparaître comme relativement simple. Pourtant, plus de cinquante années de recherche expérimentale sur le modèle animal n'ont pas permis de résoudre les nombreux problèmes posés par le remplacement trachéal et la découverte d'un matériau idéal de substitution (28). Les caractéristiques du substitut trachéal idéal semblent pourtant, aujourd'hui, bien définies : relative rigidité latérale et flexibilité longitudinale ; possibilité de ré-épithélialisation, au mieux de type respiratoire ; bio-compatibilité ; intégration aux tissus environnants avec absence d'inflammation chronique, de tissu de granulation et d'érosion ; résistance à l'infection ; absence d'utilisation d'immunosuppresseurs ; technique chirurgicale simple et reproductible. Schématiquement, on dénombre cinq grandes voies de recherche. L'implantation de prothèses synthétiques a conduit à des complications redoutables (migration, dislocation, érosion, infection, obstruction) du fait de l'absence d'incorporation aux tissus adjacents. L'utilisation de bioprothèses préservées chimiquement, par le froid ou lyophilisées, a généré un tissu cicatriciel non fonctionnel. Les allogreffes trachéales ont évolué vers une ischémie tissulaire avec nécrose et ont posé le problème majeur de la nécessité d'utiliser des immunosuppresseurs dans le cadre d'un cancer. Diverses autogreffes (peau, fascia, muscle, cartilage, dure-mère, œsophage, intestin, vessie…) ont été évaluées dans le cadre d'interventions chirurgicales peu reproductibles et avec une absence, à terme, de restauration de la fonction trachéale. L'ingénierie tissulaire, après une grande période de développement, semble encore soumise à l'instabilité des structures formées « in vitro ».

Une nouvelle solution, le greffon aortique

Nous avons, en 1997, proposé une solution originale : l'utilisation d'un greffon aortique. Cinquante et une brebis ont été opérées dans trois études successives : remplacement du segment antérieur de deux anneaux trachéaux par un patch artériel autologue (n = 10) [29, 30], remplacement segmentaire

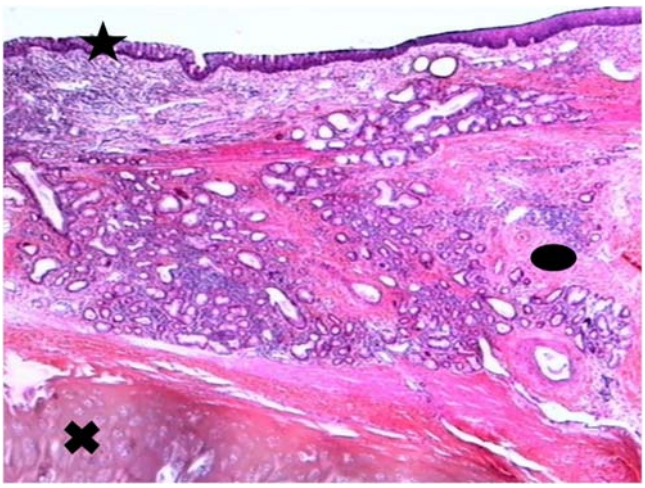

Figure 1. Régénération trachéale à partir d'une matrice aortique (ovale) après 6 mois d'implantation. La régénération tissulaire concerne non seulement l'épithélium (étoile) que le cartilage (croix). La régénération épithéliale se fait à partir des berges de la trachée native, la régénération cartilagineuse à partir de cellules souches en cours d'identification.

de la trachée par une autogreffe aortique (n = 21) [31, 32] et par une allogreffe aortique fraîche (n = 20) [33] sans traitement immunosuppresseur. Une endoprothèse en silicone (Novatech®, La Ciotat, France) a été placée en cas de remplacement étendu (n = 41). L'évaluation postopératoire a été clinique, fibroscopique et anatomo-pathologique après sacrifice des animaux avec une durée de suivi maximale allant jusqu'à 3 ans. Dans l'étude portant sur les allogreffes, un tissu aortique de bélier a été utilisé pour le remplacement d'un segment trachéal de brebis (n = 6). La technique de PCR (33) (détection du gène SRY du chromosome Y) a permis d'étudier l'origine des modifications tissulaires observées. L'évolution postopératoire a été simple dans 46 cas. Il n'y a pas eu de sténose en dehors de la première étude, de lâchage anastomotique ni de rupture du greffon. L'ablation de l'endoprothèse a été possible après 6 mois. L'étude anatomopathologique a montré une transformation progressive du greffon aortique en un tissu proche de celui de la trachée comportant un épithélium continu (malpighien, mixte puis muco-ciliaire) et une néoformation de cartilage immature puis organisée en anneaux (fig. 1). La recherche du chromosome Y dans le cartilage néoformé a été négative. Ce travail a donc montré la possibilité d'obtenir une régénération trachéale à partir d'un greffon aortique. Les possibilités bien connues de réparation épithéliale à partir de la trachée native ont été confirmées. La régénération cartilagineuse, phénomène n'ayant jamais été rapporté avec les autres substituts, a été possible à partir de cellules du receveur issues de la trachée native ou de la circulation. Ce processus biologique a été reproduit, par la suite, chez le porc (34), par l'équipe de CH Marquette. Nous avons ensuite appliqué cette technique au remplacement de la carène en utilisant une allogreffe artérielle bifurquée et une endoprothèse en Y (35). L'étude clinique et anatomopathologique sur 15 brebis opérées a montré des résultats similaires, avec en particulier une bonne tolérance respiratoire et l'obtention d'une transformation de l'allogreffe aortique en un tissu comportant un épithélium respiratoire et une néoformation cartilagineuse dans des délais variant de 9 à 12 mois. L'association, par la suite, d'un lambeau d'épiploon ou de muscle grand dorsal a permis de pallier aux différentes complications vasculaires et infectieuses qui avaient été rencontrées dans notre première série expérimentale.

Mécanismes de transformation tissulaire d'une aorte en trachée

Ces travaux expérimentaux se sont engagés dans une nouvelle voie, celle de la régénération tissulaire induite et de l'utilisation de structures biologiques (l'aorte) pour en réparer d'autres (la trachée) ou les modifier selon leur fonction, ce dernier phénomène ayant déjà été observé, par exemple, après cardiomyoplastie (36). Nous savons, aujourd'hui, que la régénération trachéale à partir d'un greffon aortique se fait à partir des cellules du receveur et non pas des cellules aortiques. Des études sont en cours pour démontrer l'intervention des cellules souches mésenchymateuses locales ou issues de la moelle osseuse, processus déjà identifié pour la réparation d'autres organes (37-39) mais également au niveau de la trachée (40). Le rôle exact de l'aorte reste à définir puisque seul ce type de greffon biologique a conduit à une régénération aussi accomplie. L'inflammation importante observée au niveau du greffon de même que les signaux émis par les cellules épithéliales et cartilagineuses en voie de régénération semblent être, par ailleurs, des éléments clefs de la réparation tissulaire.

Traitement immunosuppresseur non indiqué en cas d'utilisation d'un greffon aortique

Les principales cellules immunogènes des vaisseaux se trouvent au niveau de l'endothélium vasculaire. Dès lors que le vaisseau est extrait de son milieu naturel, ces cellules très fragiles sont détruites, et l'aorte se comporte alors comme un tissu quasiment inerte du point de vue immunologique. Il faut signaler ici que l'aorte transplantée ne fait l'objet d'aucune recherche de compatibilité sanguine ou tissulaire particulière. En pratique clinique, des allogreffes artérielles sont utilisées fréquemment, sans traitement immunosuppresseur, dans le cadre des infections de prothèses vasculaires (41) et aucun rejet aigu n'a été observé.

Supériorité de l'allogreffe aortique cryopréservée chez l'homme

L'autogreffe ne doit pas être privilégiée chez l'homme, car trop invasive chez des malades fragilisés par un cancer extensif de la trachée. Du fait des résultats similaires obtenus avec une allogreffe et ce, sans réaction de rejet, il faut donc préférer l'utilisation d'une allogreffe fraîche en se situant dans le contexte d'un prélèvement multi-organe ou mieux d'une allogreffe cryopréservée disponible dans des banques de tissus. Nous avons démontré la supériorité de l'allogreffe cryopréservée sur les allogreffes lyophilisée ou préservée par glutaraldéhyde (42, 43).

Remplacement trachéal par allogreffe aortique chez l'homme

Sur la base des travaux expérimentaux, et après avis favorable du Comité consultatif national d'éthique et de l'Agence de la Biomédecine, six malades en impasse thérapeutique ont fait l'objet (à titre compassionnel puis dans le cadre d'une recherche biomédicale) d'un remplacement trachéal réalisé par la collaboration de plusieurs équipes en France (CHU Lille, CHU Avicenne AP-HP, CHU Nice) entre 2005 et 2007. Ces malades avaient des tumeurs trachéo-bronchiques étendues, radio-résistantes et chimio-résistantes, non accessibles à une chirurgie conventionnelle et dont l'évolution à court terme aurait pu être marquée par une asphyxie et un décès. Les deux premiers remplacements ont été réalisés à partir d'une allogreffe d'aorte fraîche (44), les quatre suivants à partir d'une allogreffe d'aorte cryopréservée (45). Dans tous les cas,

les lésions constatées en per-opératoire étaient plus étendues que ne le laissait présager le bilan préopératoire. Outre une résection tumorale étendue et le recours à un greffon aortique pour remplacer le segment aérien manquant, le geste a comporté pour trois malades la reconstruction de la carène. Pour deux malades, l'extension tumorale a aussi nécessité une résection du parenchyme pulmonaire (lobectomie supérieure droite pour l'un et pneumonectomie gauche pour l'autre). Une endoprothèse (Novatech®, La Ciotat, France) en silicone (cylindrique dans un cas, en Y dans cinq cas) a été mise en place en peropératoire pour éviter le collapsus respiratoire du greffon aortique (tuteur interne) et une myoplastie (grand pectoral) a été utilisée pour protéger le greffon et faciliter sa revascularisation. Tous les malades étaient vivants à 90 jours. La morbidité a été élevée, liée à des complications infectieuses ou anastomotiques et dans un cas à une paraplégie. À ce jour, les deux premiers malades sont morts, l'un d'une évolution métastatique, l'autre d'une hémoptysie. Les quatre derniers malades sont vivants, sans récidive avec une durée moyenne de suivi de 32 mois. Trois ont repris une activité normale à temps plein. Une ré-épithélialisation du greffon a été observée. La question actuelle est de savoir quelles seront les possibilités d'ablation de l'endoprothèse puisque les phénomènes de régénération semblent retardés chez l'homme en ce qui concerne le cartilage (avec néanmoins une néo-trachée présente) et qu'il existe, dans la moitié des cas, une fistule asymptomatique avec l'œsophage.

Perspectives de la recherche expérimentale et clinique

Les recherches en cours ont pour but de caractériser les cellules responsables de la transformation d'un tissu aussi différencié que l'aorte en un nouveau tissu différencié tel que la trachée. Se basant sur l'hypothèse d'une colonisation du greffon artériel par des cellules souches mésenchymateuses locales ou provenant de la moelle osseuse du receveur, un important projet de recherche sur le modèle lagomorphe est en cours. L'utilisation d'un greffon aortique rigidifié par une endoprothèse provisoire comme substitut trachéal a conduit, chez l'animal, à une régénération tissulaire inattendue sous la forme d'une « néo-trachée » fonctionnelle comprenant un épithélium respiratoire et du cartilage. Ces résultats encourageants ont mené aux premières applications cliniques en France chez des malades ayant des tumeurs malignes étendues de la trachée jusqu'alors incurables. Même s'il faut rester prudent, il est légitime de se demander, comme l'a fait la revue *Chest* (46), si le substitut trachéal idéal n'a pas été découvert. L'évaluation clinique et les travaux scientifiques doivent être amplifiés pour, d'une part, offrir un traitement chirurgical standardisé aux lésions trachéo-bronchiques complexes et, d'autre part, expliquer ce nouveau concept de régénération tissulaire induite.
Parallèlement à ces travaux, a été publié le premier cas humain de remplacement trachéo-bronchique par un greffon issu de l'ingénierie tissulaire (47). Il s'agissait du remplacement d'un court segment chez une malade ayant une sténose post-tuberculeuse. Un greffon trachéo-bronchique prélevé chez un malade en mort cérébrale était décellularisé. Des cellules épithéliales trachéales étaient prélevées sur le receveur puis cultivées et enfin ensemencées sur le greffon à l'aide d'un bioréacteur. L'évolution était favorable avec une durée de suivi de 4 mois. La question qui se pose, aujourd'hui, est de savoir si cette technique sera applicable aux lésions cancéreuses dans le futur. En effet, l'utilisation de cellules épithéliales prélevées sur le receveur puis cultivées et le délai d'obtention du greffon (plusieurs mois) condamnent aujourd'hui son indication dans le domaine des tumeurs malignes étendues de la trachée. Enfin, le traitement d'une sténose post-traumatique étendue a l'aide d'une allogreffe trachéale revascularisée par implantation transitoire au niveau des muscles du membre supérieur a été rapporté récemment (48). Même si la technique paraît très séduisante, elle n'est pas, là encore, applicable aux lésions cancéreuses du fait de la nécessité absolue d'utiliser un traitement immunosuppresseur.
Ces dernières années ont donc vu l'émergence de trois nouvelles voies prometteuses dont une seule (allogreffe aortique) semble pouvoir être utilisée pour le traitement des lésions malignes (49).

Remplacement bronchique par allogreffe aortique

Compte tenu des résultats très encourageants de nos travaux sur le remplacement de la trachée et de la carène par un greffon aortique, nous avons proposé d'évaluer, sur le même modèle animal de la brebis, le remplacement bronchique par une allogreffe artérielle.

Etude expérimentale

Matériels et méthodes

Une lobectomie supérieure gauche avec remplacement d'un segment bronchique par une allogreffe artérielle supportée par une endoprothèse en silicone (Dumon®, Novatech®, La Ciotat, France) a été réalisée chez 20 brebis.
Trois groupes expérimentaux ont été constitués. Groupe I : remplacement bronchique gauche par une allogreffe artérielle fraîche (n = 5) ; groupe II : remplacement bronchique gauche par une allogreffe artérielle cryopréservée (n = 10) ; groupe III : remplacement bronchique et remplacement de l'artère pulmonaire gauche par une allogreffe cryopréservée (n = 5).
Afin d'améliorer la vascularisation locale et de créer une barrière mécanique entre les anastomoses bronchiques et l'artère pulmonaire adjacente, un lambeau de muscle intercostal a été utilisé, dans tout les cas. Les critères d'évaluation ont été cliniques, fibroscopiques et histologiques à 2, 4, 6, 12, 18 et 24 mois. L'ablation de l'endoprothèse a été réalisée à 9 mois (n = 1) et 12 mois (n = 2) de l'intervention. Pour les animaux ayant eu un remplacement artériel pulmonaire par une allogreffe artérielle cryopréservée, la perméabilité et l'aspect macroscopique du greffon artériel ont été évalués lors du sacrifice.
Les sacrifices des animaux ont été programmés selon leur groupe : groupe I à 2, 4, 6, 12 et 18 mois de l'intervention (un seul animal à chaque intervalle) ; groupe II à 2, 4, 6, 12 et 18 mois de l'intervention (deux animaux à chaque intervalle) ; groupe III à 2, 6, 12, 18 et 24 mois (un seul animal à chaque intervalle).
Après explantation, la zone greffée a été ouverte dans le sens longitudinal sur sa face postérieure, et l'endoprothèse bronchique a été extraite. Le greffon a été examiné macroscopiquement, en appréciant son intégrité, sa rigidité et sa perméabilité ainsi que la présence d'anomalies. Deux coupes longitudinales du greffon, incluant les deux zones d'anastomose, ont été réalisées et incluses en paraffine. Deux sections au microtome de 4 µm d'épaisseur ont été réalisées à partir de chaque bloc, puis colorées par hématoxyline-éosine-safran et orcéine. Les transformations histologiques des greffons ont été examinées en microscopie optique.

Résultats

Il n'y a pas eu de mortalité péri-opératoire et l'intervention a été particulièrement bien supportée d'un point de vue clinique par tous les animaux. Trois cas d'atélectasie postopératoire précoce ont été observés et traités par fibro-aspiration bronchique. Pendant l'étude (suivi maximal = 24 mois), seules 2 complications (abcès du poumon) ont conduit à un sacrifice

prématuré des animaux. Dans les 18 autres cas, le sacrifice a été réalisé à la date prévue. L'ablation de l'endoprothèse est restée sans répercussion clinique. Dans 4 cas, un granulome endobronchique non sténosant a été observé. L'examen macroscopique des prélèvements a montré, dans tous les cas, une continuité parfaite entre la zone greffée et l'arbre bronchique adjacent. Le greffon était remplacé par un tissu dense, d'une rigidité moindre que la paroi bronchique. Un phénomène de contraction longitudinale de la zone greffé a été remarqué sur tous les prélèvements. Une ossification au niveau du lambeau de muscle intercostal recouvrant partiellement la circonférence bronchique a été observée dans tous les cas. Aucun rétrécissement de la lumière bronchique dû à l'ossification du muscle intercostal n'a été mis en évidence. Une transformation histologique progressive du greffon artériel en position bronchique a conduit à une réépithélialisation initialement de type malpighienne, puis mixte ou respiratoire et à l'apparition de néo-cartilage. Il n'y a pas eu de différence entre les allogreffes artérielles fraîches et cryopréservées. La zone greffée est restée une structure tubulaire, se rigidifiant progressivement. Concernant le remplacement artériel pulmonaire par une allogreffe artérielle cryopréservée, l'analyse histologique a retrouvé les aspects suivants : épaississement de l'intima, disparition des cellules musculaires lisses, bonne conservation des fibres élastiques dans la partie interne de la média. La partie externe de la média a été caractérisée par une inflammation régressive dans le temps, et par l'existence de zones de fibres élastiques en dégradation ou calcifiés. La zone artérielle greffée est restée perméable. La partie de cette étude concernant le remplacement bronchique a été publiée dans *The Annals of Thoracic Surgery* (50).

Première application chez l'homme

Plus de dix années de recherche dans notre laboratoire ont permis de proposer l'utilisation d'une allogreffe aortique cryopréservée comme substitut trachéo-bronchique. Nous avons rapporté le premier cas d'implantation chez l'homme d'une bronche artificielle de ce type dans le cadre de la chirurgie conservatrice du cancer broncho-pulmonaire (51). En accord avec les recommandations internationales et françaises, cette innovation chirurgicale a été réalisée chez un malade ayant un très volumineux cancer broncho-pulmonaire proximal du poumon droit. Ce malade avait trois facteurs de risque de mortalité élevée à 90 jours après pneumonectomie : âge > 70 ans, côté droit, chimiothérapie néo-adjuvante. Une bilobectomie supérieure avec curage ganglionnaire a été effectuée. La bronche artificielle utilisée comportait deux parties : une allogreffe aortique cryopréservée et une endoprothèse couverte conique sur-mesure, spécialement conçue pour cette intervention. Son implantation a permis la préservation du lobe inférieur droit qui était impossible, dans ce cas, avec une simple résection-anastomose bronchique. Les suites opératoires ont été favorables. Le suivi à 1 an a montré l'absence de complications liées au greffon ou à l'endoprothèse avec un lobe inférieur droit restant fonctionnel. Dès lors, l'endoprothèse a été laissée en place. Par ailleurs, il n'y a pas eu de récidive du cancer et la qualité de vie du malade a été préservée. Nous avons démontré la faisabilité de cette innovation chirurgicale avec un excellent résultat à 1 an dans un premier cas. Il s'agit d'une alternative à la lobectomie bronchoplastique permettant d'éviter une pneumonectomie, en particulier chez des malades à haut risque de mortalité postopératoire. Elle pourrait être proposée en cas de difficultés techniques et pour accroître les marges de sécurité carcinologique.

Perspectives

Une étude prospective pilotée par la DRCD APHP – URC Lariboisière – Saint Louis (E. Vicaut) sur 20 à 30 malades va débuter pour confirmer ces résultats encourageants.

Questions/ réponses

Intervention de Dominique Grunenwald

L'objectif principal de cette recherche chirurgicale est de préserver une partie du poumon pour traiter un cancer bronchique. Cet objectif est louable, lorsque l'on sait, comme l'a très bien rappelé E. Martinod, que la pneumonectomie est une intervention grevée d'une mortalité postopératoire importante, qui peut aller jusqu'à près de 30 % dans certaines études multicentriques américaines en particulier à droite, chez le patient de plus de 70 ans, et après traitement d'induction (radio-chimiothérapie principalement, mais aussi chimiothérapie seule). D'ailleurs dans la pratique, partout dans le monde, il est réalisé de moins en moins de pneumonectomies. E. Martinod rapporte des pourcentages de 6 à 13 % des exérèses pulmonaires pour cancer. Il est même possible que ces chiffres surestiment la réalité alors, qu'il faut se rappeler, qu'il y a encore peu de temps, au début des années 2000, dans les grands essais européens de chimiothérapie postopératoire, on retrouvait près de 30 % de pneumonectomies parmi les patients opérés ! A contrario, récemment, une étude bi-centrique, helvétique et allemande, a un peu réhabilité cette opération, en rapportant un taux de mortalité post-chirurgicale très inférieur, de 3 % à trois mois, sur une série de 176 patients opérés de pneumonectomie après traitement d'induction, comportant même de la radiothérapie dans 80 % des cas.

Mais E. Martinod a eu raison de rappeler qu'au-delà de la seule morbimortalité chirurgicale, la préservation d'une partie du poumon est un bon objectif. Pour ce faire, depuis de nombreuses années, lorsqu'une simple lobectomie ou bilobectomie anatomique n'est pas possible, en raison de l'atteinte endo-bronchique, des procédés de résection-anastomose bronchique ou bronchoplastiques ont été décrits et sont régulièrement réalisés dans les centres qui traitent de cancers broncho-pulmonaires. Je pense que le chiffre donné par E. Martinod de moins de 1 % des résections sous-estime probablement un peu cette pratique, qui a tendance à se développer depuis que la réputation de la pneumonectomie s'est dégradée.

Ce qu'ont tenté, et réussi, E. Martinod et ses collègues, c'est de réaliser cette résection anastomose dans un cas où les conditions techniques n'y étaient pas favorables, en allongeant la bronche par un greffon exogène.

Je ferai plusieurs commentaires.

Tout d'abord, sur un cancer du poumon où la résection est techniquement possible par une lobectomie supérieure ou une bilobectomie supérieure et moyenne du poumon droit, il est rarissime qu'une anastomose directe ne soit pas réalisable, par simple abouchement de la bronche intermédiaire ou de la bronche lobaire inférieure sur l'origine de la bronche principale ou même sur la trachée. Lorsque les tumeurs sont importantes, comme dans le cas ici décrit, il est rare que le problème soit uniquement situé au niveau de la bronche. C'est souvent un développement pulmonaire ou ganglionnaire ou vasculaire qui va interdire la résection partielle du poumon, et imposer la pneumonectomie. D'ailleurs, dans le cas présenté, il semble qu'il y ait eu, au moins avant le traitement de chimiothérapie, une atteinte de l'oreillette gauche, sur laquelle on aurait aimé plus de détails descriptifs. Lorsque la contre-indication technique provient de l'artère pulmonaire dans son trajet hilaire, il est parfois possible, comme cela est pratiqué notamment par les équipes italiennes, de réaliser également une résection anastomose artérielle.

Ce commentaire sur l'indication n'a pour autre objectif que d'attirer l'attention sur le nombre extrêmement restreint de cas où l'intervention présentée ici peut trouver sa place. Et, il est de notre devoir de ne pas laisser dire que cette intervention pourrait permettre à un grand nombre de patients d'éviter la pneumonectomie. Celle-ci, en effet, est souvent rendue obligatoire par la présence d'adénopathies tumorales ou d'atteinte scissurale, et le plus souvent en raison de l'atteinte artérielle pulmonaire. Les cas où le patient est N0, comme celui de Martinod, et où la pneumonectomie est rendue nécessaire uniquement par l'atteinte bronchique, sont rares. C'est la raison pour laquelle je pense qu'il serait sage de tempérer un peu la communication et de ne pas laisser dire par des journalistes que « cette première mondiale représente un immense espoir pour les 30 000 patients qui meurent chaque année en France de cancers du poumon » comme on l'a maintes fois entendu sur les ondes.

Dans leur article, E. Martinod et ses collègues présentent comme un avantage de leur technique d'éviter les problèmes habituels que l'on rencontre avec les résections-anastomoses bronchiques (*sleeve-resections*). Je pense qu'il faudra plus d'un cas observationnel pour pouvoir affirmer que l'on aura moins de problèmes avec un greffon artériel armé d'un stent dans un arbre bronchique qu'avec une simple anastomose. Et, à juste titre, il a été décidé de mettre en place une étude prospective afin d'évaluer cette nouvelle technique dans tous ses aspects.

Indiscutablement la technique présentée aujourd'hui est un fantastique progrès dans son aspect d'ingénierie tissulaire humaine, puisque l'on utilise une véritable substitution d'organe, d'ailleurs à rapprocher, bien que très différente dans son principe conceptuel, de ce que Philippe Dartevelle a présenté récemment devant notre Compagnie.

J'ai beaucoup apprécié personnellement, et je pense que c'est le gage de la réussite, la minutie et le souci du détail de la technique présentée et de son déroulement, par exemple la fixation du stent, la myoplastie préventive d'accompagnement, le modelage extemporané du stent, « customisé », conique, adapté à l'incongruence naturelle des moignons bronchiques, etc.

En tous cas, il faut rendre hommage à Emmanuel Martinod pour le fantastique travail effectué de façon patiente et extrêmement rigoureuse au laboratoire, depuis des années, et maintenant en recherche clinique, et surtout rendre hommage à son enthousiasme qu'il sait partager et ce, malgré le scepticisme qu'il reçoit en retour. Je lui demande, à titre amical, d'accepter mes propos aujourd'hui comme une critique admirative et positive de ses travaux, et comme un encouragement à poursuivre avec détermination sur cette voie passionnante. Je me souviens l'avoir invité à parler de ses travaux devant notre Compagnie il y a quelques années, comme notre ami Jacques Azorin, dont le rôle doit être rappelé.

J'aurai pour finir quelques questions :

- les chiffres fonctionnels respiratoires à 9 mois que tu rapportes ne sont ni meilleurs ni pires que si le patient avait eu une pneumonectomie (VEMS 55 %). Mais sur le cliché publié il semble y avoir une paralysie phrénique. Avez-vous fait un sniff-test ? Peut-être serait-il intéressant d'avoir une scintigraphie de perfusion pour connaître l'état fonctionnel du lobe restant ?
- Dans mon expérience personnelle, j'ai plus de difficultés techniques à réaliser des résections-anastomoses sur le poumon gauche. Ne penses-tu pas que ce serait là une très bonne indication de ton greffon ?
- Si j'ai bien compris, le rallongement de la bronche est nécessaire du fait d'une difficulté à rapprocher la bronche distale du moignon de la bronche principale. Cette traction que l'on veut éviter provient de la brièveté de la veine pulmonaire inférieure qui gêne l'ascension du lobe inférieur. Ne serait-il pas plus simple de rallonger la veine pulmonaire par un segment de prothèse, voire un tube de péricarde autologue ?

Réponse

Tout d'abord, Monsieur Grunenwald, je suis très honoré et heureux de vos commentaires qui sont extrêmement positifs envers nos travaux. Je sais aussi que, depuis le début, vous nous avez apporté une critique toujours juste et constructive.

Pour répondre à la première question, ce sont des examens que nous pensons réaliser en effet un peu à distance.

Pour répondre à la deuxième question, je suis tout à fait d'accord avec vous : il y aura sans doute plus de malades opérés du côté gauche. Comme nous débutons une étude prospective sur 20 à 30 malades, nous pourrons le confirmer très prochainement.

Enfin, pour répondre à la dernière question, ceci a déjà été souligné par d'autres auteurs qui proposaient, eux, une transposition de la veine pulmonaire inférieure au niveau de la veine pulmonaire supérieure pour pallier à ce problème. Quelques cas ont été réalisés chez l'homme et nous attendons toujours que cette technique se développe, ce qui n'est pas le cas.

Question de Bernard Andreassian

Sur le plan immunitaire, après destruction par cryothérapie de la muqueuse, il y a une identité entre trachée et aorte. Avez-vous comparé sur les mêmes animaux l'utilisation de la trachée (allogreffe) avec l'aorte (allogreffe) ?

Réponse

Je suis très honoré de cette question venant de vous. En réalité, l'épithélium trachéal est très immunogène mais le cartilage également. Nous avons, au laboratoire, réalisé des allogreffes trachéales avec des résultats très défavorables en comparaison des allogreffes aortiques. Ceci rejoint les données de la littérature, ce qui a conduit la plupart des équipes à abandonner cette voie. Raison pour laquelle, nous nous sommes tournés vers l'aorte qui en dehors de son endothélium (détruit naturellement lors du prélèvement) est peu immunogène et semble se comporter comme une matrice idéale permettant une régénération épithéliale et cartilagineuse.

Commentaire de Jacques Azorin

Je souhaitais féliciter Emmanuel Martinod, non seulement pour l'excellence de la présentation qui n'est que l'aboutissement d'un long travail expérimental sur le remplacement trachéal pour une greffe aortique mais aussi pour la manière dont E. Martinod a conduit sa carrière.

Sur un plan pratique, cette indication reste exceptionnelle. Il faut la préparer : sur quels critères scannographique et endoscopique peut-on prévoir la mise en place d'une bronche artificielle ?

Réponse

Je vous remercie de vos commentaires et questions. En fait, maintenant, nous nous posons la question pour tous les malades chez qui une résection-anastomose bronchique difficile techniquement ou une pneumonectomie sont proposées. Nous savons tous que dans les séries cliniques de résection-anastomose bronchique, la grande majorité des malades a eu une résection de part et d'autre de la bronche lobaire supérieure droite. Les autres types sont plus anecdotiques et souvent une pneumonectomie est réalisée. La tomodensitométrie et la fibroscopie bronchique nous permettent surtout de prendre les mesures de l'endoprothèse réalisée sur mesures.

Commentaire d'Alain Carpentier

Je souhaite insister sur la très grande importance à mes yeux de cette contribution originale, non pas tant d'un point de vue technique mais principalement biologique. Montrer qu'un tissu aussi simple que l'aorte, transplantée à la place d'un segment trachéal, se transforme en quelques mois en un tissu aussi complexe qu'un tissu trachéal, en fait véritable organe, est tout simplement extraordinaire. De plus, elle ouvre des perspectives nouvelles, ce qui est la marque d'une véritable innovation.

Réponse

C'est l'occasion, Monsieur Carpentier, de vous rendre hommage et de vous remercier, car sans votre aide indéfectible depuis plus de dix ans, nous n'aurions probablement rien fait. Je n'ai jamais oublié le jour de l'année 1997 où vous m'avez accepté avec enthousiasme dans votre laboratoire pour travailler sur ce sujet. De la même façon, je n'oublie pas de quelle manière vous m'avez, depuis, aidé à franchir les étapes difficiles. C'est aussi l'occasion de remercier toute l'équipe et en particulier A Seguin, D Radu et G Boddaert pour leur grande contribution à ces travaux.

Références

1. Jemal A, Siegel R, Ward E, Murray T, Xu J, Thun MJ. Cancer statistics, 2007. CA Cancer J Clin 2007 ; 57 : 43-66.
2. Parkin DM, Bray F, Ferlay J, Pisani P. Global cancer statistics, 2002. CA Cancer J Clin 2005 ; 55 : 74-108.
3. Mountain CF. Revisions in the international system for staging lung cancer. Chest 1997 ; 111 : 1710-17.
4. Smythe WR. Treatment of stage I non-small cell lung carcinoma. Chest 2003 ; 123 : 181S-7S.
5. Scott WJ, Howington J, Movsas B. Treatment of stage II non-small cell lung cancer. Chest 2003 ; 123 : 188S-201S.
6. Robinson LA, Wagner H, Ruckdeschel JC. Treatment of stage IIIA non-small cell lung cancer. Chest 2003 ; 123 : 202S-20S.
7. Jett JR, Scott WJ, Rivera MP, Sause WT. Guidelines on treatment of stage IIIB non-small cell lung cancer. Chest 2003 ; 123 : 221S-5S.
8. Ginsberg RJ, Hill LD, Eagan RT, Thomas P, Mountain CF, et al. Modern thirty-day operative mortality for surgical resections in lung cancer. J Thorac Cardiovasc Surg 1983 ; 86 : 654-658.
9. Watanabe S, Asamura H, Suzuki K, Tsuchiya R. Recent results of postoperative mortality for surgical resections in lung cancer. Ann Thorac Surg 2004 ; 78 : 999-1003.
10. Fuentes PA. Pneumonectomy : historical perspective and prospective insight. Eur J Cardiothorac Surg 2003 ; 23 : 439-45.
11. Bernard A, Deschamps C, Allen MS, Miller DL, Trastek VF, et al. Pneumonectomy for malignant disease: factors affecting early morbidity and mortality. J Thorac Cardiovasc Surg 2001 ; 121 : 1076-82.
12. Patel RL, Townsend ER, Fountain SW. Elective pneumonectomy: factors associated with morbidity and operative mortality. Ann Thorac Surg 1992 ; 54 : 84-8.
13. Doddoli C, Barlesi F, Trousse D, Robitail S, Yena S, et al. One hundred consecutive pneumonectomies after induction therapy for non-small cell lung cancer: an uncertain balance between risks and benefits. J Thorac Cardiovasc Surg 2005 ; 130 : 416-25.
14. Martin J, Ginsberg RJ, Abolhoda A, Bains MS, Downey RJ, et al. Morbidity and mortality after neoadjuvant therapy for lung cancer : the risks of right pneumonectomy. Ann Thorac Surg 2001 ; 72 : 1149-54.
15. Deslauriers J, Grégoire J, Jacques LF, Piraux M, Guojin L, Lacasse Y. Sleeve lobectomy versus pneumonectomy for lung cancer: a comparative analysis of survival and sites or recurrences. Ann Thorac Surg 2004 ; 77 : 1152-6.
16. Okada M, Tsubota N, Yoshimura M, Miyamoto Y, Matsuoka H, et al. Extended sleeve lobectomy for lung cancer : the avoidance of pneumonectomy. J Thorac Cardiovasc Surg 1999 ; 118 : 710-3 ; discussion 713-4.
17. Burfeind WR, D'Amico TA, Toloza EM, Wolfe WG, Harpole DH. Low morbidity and mortality for bronchoplastic procedures with and without induction therapy. Ann Thorac Surg 2005 ; 80 : 418-22.
18. Ferguson MK, Lehman AG. Sleeve lobectomy or pneumonectomy : optimal management strategy using decision analysis techniques. Ann Thorac Surg 2003 ; 76 : 1782-8.
19. Kim YT, Kang CH, Sung SW, Kim JH. Local control of disease related to lymph node involvement in non-small cell lung cancer after sleeve lobectomy compared with pneumonectomy. Ann Thorac Surg 2005 ; 79 : 1153-61.
20. Hollaus PH, Wurnig PN, Pridun NS. The natural history of recurrence after bronchoplastic procedures for non-small cell lung cancer. Ann Thorac Surg 2003 ; 76 : 363-9.
21. Rendina EA, Venuta F, De Giacomo T, Ciccone AM, Moretti M, et al. Sleeve resection and prosthetic reconstruction of the pulmonary artery for lung cancer. Ann Thorac Surg 1999 ; 68 : 995-1001.
22. Lausberg HF, Graeter TP, Tscholl D, Wendler O, Schäfers HJ. Bronchovascular versus bronchial sleeve resection for central lung tumors. Ann Thorac Surg 2005 ; 79 : 1147-52.
23. D'Andrilli A, Ibrahim M, Venuta F, De Giacomo T, Coloni GF, Rendina EA. Glutaraldehyde preserved autologous pericardium for patch reconstruction of the pulmonary artery and superior vena cava. Ann Thorac Surg 2005 ; 80 : 357-8.
24. Mitchell JD, Mathisen DJ, Wright CD, Wain JC, Donahue DM, et al. Resection for bronchogenic carcinoma involving the carina : long-term results and effect of nodal status on outcome. J Thorac Cardiovasc Surg 2001 ; 121 : 465-71.
25. Regnard JF, Perrotin C, Giovannetti R, Schussler O, Petino A, et al. Resection for tumors with carinal involvement : technical aspects, results and prognostic factors. Ann Thorac Surg 2005 ; 80 : 1841-6.
26. De Perrot M, Fadel E, Mercier O, Mussot S, Chapelier A, Dartevelle P. Long-term results after carinal resection for carcinoma: does the benefit warrant the risk? J Thorac Cardiovasc Surg 2006 ; 131 : 81-9.
27. Grillo HC. Primary tracheal neoplasms. In: H.C. Grillo, Editor. Surgery of the trachea and bronchi. Hamilton : BC Decker Inc ; 2004. pp. 207-47.
28. Grillo HC. Tracheal replacement. In: H.C. Grillo, Editor. Surgery of the trachea and bronchi. Hamilton : BC Decker Inc ; 2004. pp. 839-54.
29. Martinod E, Aupecle B, Zegdi R, Fornes P, Azorin J, et al. Remplacement segmentaire de la trachée par une autogreffe aortique : la "trachée-artère". Presse Med 1999 ; 28 : 1638.
30. Martinod E, Zakine G, Fornes P, Zegdi R, d'Audiffret A, et al. Metaplasia of aortic tissue into tracheal tissue. Surgical perspectives. CR Acad Sci III 2000 ; 323 : 455-60.
31. Martinod E, Zegdi R, Zakine G, Aupecle B, Fornes P, et al. A novel approach to tracheal replacement: the use of an aortic graft. J Thorac Cardiovasc Surg 2001 ; 122 : 197-8.
32. Martinod E, Seguin A, Pfeuty K, Fornes P, Kambouchner M, et al. Long-term evaluation of the replacement of the trachea with an autologous aortic graft. Ann Thorac Surg 2003 ; 75 : 1572-8.
33. Martinod E, Seguin A, Holder-Espinasse M, Kambouchner M, Duterque-Coquillaud M, et al. Tracheal regeneration following tracheal replacement with an allogenic aorta. Ann Thorac Surg 2005 ; 79 : 942-8 ; discussion 949.
34. Jaillard S, Holder-Espinasse M, Hubert T, Copin MC, Duterque-Coquillaud M, et al. Tracheal replacement with allogenic aorta in the pig. Chest 2006 ; 130 : 1397-404.
35. Seguin A, Martinod E, Kambouchner M, Campo GO, Dhote P, et al. Carinal replacement with aortic allograft. Ann Thorac Surg 2006 ; 81 : 1068-74.
36. Carpentier A, Chachques JC. Myocardial substitution with a stimulated skeletal muscle : first successful clinical case. Lancet 1985 ; 1 : 1267.
37. Quaini F, Urbanek K, Beltrami AP, Finato N, Beltrami CA, et al. Chimerism of the transplanted heart. N Engl J Med 2002 ; 346 : 5-15.
38. Ono K, Takii T, Onozaki K, Ikawa M, Okabe M, Sawada M. Migration of exogenous immature hematopoietic cells into adult mouse brain parenchyma under GFP-expressing bone marrow chimera. Biochem Biophys Res Commun 1999 ; 262 : 610-4.
39. Poulsom R, Forbes SJ, Hodivala-Dilke K, Ryan E, Wyles S, et al. Bone marrow contributes to renal parenchyma turnover and regeneration. J Pathol 2001 ; 195 : 229-35.
40. Fuchs JR, Hannouche D, Terada S, Vacanti JP, Fauza DO. Fetal tracheal augmentation with cartilage engineered from bone marrow-derived mesenchymal progenitor cells. J Pediatr Surg 2003 ; 38 : 984–7.
41. Koskas F, Plissonnier D, Bahnini A, Ruotolo C, Kieffer E. In situ arterial allografting for aortoiliac graft infection: a 6-year experience. Cardiovasc Surg 1996 ; 4 : 495-9.
42. Seguin A, Radu D, Holder-Espinasse M, Bruneval P, Fialaire-Legendre A, et al. Tracheal replacement with cryopreserved, decellularized, or glutaraldehyde-Treated Aortic Allografts. Ann Thorac Surg 2009 ; 87 : 861-867.
43. Makris D, Holder-Espinasse M, Wurtz A, Seguin A, Hubert T, et al. Tracheal replacement with cryopreserved allogenic aorta. Chest 2010 ; 137 : 60-7.
44. Wurtz A, Porte H, Conti M, Desbordes J, Copin MC, et al. Tracheal replacement with allogenic aorta. N Engl J Med 2006 ; 355 : 1938-40.
45. Wurtz A, Porte H, Conti M, Dusson C, Desbordes J, et al. Surgical technique and results of tracheal and carinal replacement with aortic allografts for salivary gland-type carcinoma. J Thorac Cardiovasc Surg 2010 ; 140 : 387-393.e2.
46. Ernst A, Ashiku S. Tracheal transplantation. Are we any closer to the holy Grail of airway management? Chest 2006 ; 130 : 1299-300.

47. Macchiarini P, Jungebluth P, Go T, Asnaghi MA, Rees LE, et al. Clinical transplantation of a tissue-engineered airway. Lancet 2008 ; 372 : 2023-30.
48. Delaere P, Vranckx J, Verleden G, De Leyn P, Van Raemdonck D. Tracheal allotransplantation after withdrawal of immunosuppressive therapy. N Engl J Med 2010 ; 362 : 138-45.
49. Martinod E, Seguin A, Radu D, Marquette CH, Carpentier A. Advances in tracheal surgery: are we close to finding the ideal tracheal substitute? Rev Mal Respir 2010 ; 27 : 554-64.
50. Radu DM, Seguin A, Bruneval P, Fialaire-Legendre A, Carpentier A, Martinod E. Bronchial replacement with arterial allografts. Ann Thorac Surg 2010 ; 90 : 252-8.
51. Martinod E, Radu DM, Chouahnia K, Seguin A, Fialaire-Legendre A, et al. Human transplantation of a biologic airway substitute in conservative lung cancer surgery. Ann Thorac Surg 2011 ; 91 : 837-42.