Chirurgie oncoplastique mammaire

Breast oncoplastic surgery

Dr MC Missana.

Chirurgie plastique reconstructrice et esthétique, chirurgie carcinologique mammaire, centre hospitalier Princesse Grace, Monaco.

Mots clés

- Oncoplastie
- cancer du sein
- traitement conservateur
- reconstruction mammaire

Résumé

Une chirurgie sénologique performante tant sur le plan thérapeutique qu'économique est actuellement indissociable de chirurgie oncoplastique ou intégration aux connaissances de base en chirurgie carcinologique des techniques de chirurgie plastique. Cette double compétence permet d'appréhender toutes les étapes de prise en charge d'un cancer du sein que sont la prévention, le diagnostic et le traitement en concertation multidisciplinaire. Le chirurgien oncoplasticien tient une place de premier ordre que ce soit lors de la réalisation d'un traitement conservateur de qualité, que lors d'une reconstruction mammaire avec symétrisation controlatérale ainsi que dans le traitement des séquelles d'une chirurgie conservatrice non planifiée. L'oncoplastie est synonyme de réflexion dès la première consultation de prise en charge d'une tumeur mammaire afin de pouvoir offrir à nos patientes le meilleur traitement carcinologique par les incisions les plus judicieuses et le résultat esthétique le plus optimal quelque soit le type de reconstruction envisagé.

Keywords

- Breast oncoplastic surgery
- breast cancer
- lumpectomy
- reconstructive surgery

Abstract

A breast successful surgery both regarding treatment and cost, cannot be dissociated from oncoplastic surgery, meaning the integration of plastic surgery techniques within the foundation of oncological surgery. This dual competence allows apprehending all the phases of breast cancer, namely prevention, diagnosis as well as the multi-disciplinary treatment. The oncoplastic surgeon is the main actor, should it be for the realisation of a good conservative treatment, the reconstructive surgery, partial or total with symetrisation, as well as during the treatment of the sequellae of a bad conservative surgery. Oncoplastic surgery means anticipation, at the first consultation, of the most adequate incisions to provide to our patients the best cancer treatment with the optimal aesthetic results whatever type of reconstruction is chosen.

La chirurgie oncoplastique est un concept ancien prôné par nos maîtres au sein de certains centres de lutte contre le cancer depuis les années 1980 et de pratique courante pour certains bénéficiant d'une double compétence en chirurgie carcinologique et chirurgie plastique.

Une chirurgie sénologique performante tant sur le plan thérapeutique qu'économique est actuellement synonyme de chirurgie oncoplastique. L'implication dans la prise en charge des tumeurs mammaires de chirurgiens cancérologues formés en chirurgie plastique et reconstructrice, a permis une évolution considérable des traitements chirurgicaux, de leurs techniques et des résultats.

L'oncoplastie est certes synonyme de double compétence chirurgicale, mais également et avant tout, synonyme de place de premier ordre dans les toutes les phases du traitement d'un cancer du sein, que ce soit dans la prévention, le diagnostic et le traitement en concertation multidisciplinaire.

L'oncoplastie intéresse toutes les étapes chirurgicales de prise en charge d'un cancer du sein qui doivent être parfaitement codifiées :

- la phase d'exérèse tumorale, avec sélection de voies d'abord appropriées pour permettre une exérèse carcinologique satisfaisante avec marges saines et absence de toute effraction tumorale, voies d'abord qui doivent être réfléchies afin de ne pas être préjudiciables à une chirurgie de reconstruction si une conversion en mastectomie s'impose ;
- le temps de reconstruction de la perte de substance générée par l'exérèse tumorale, temps indissociable du précédent et dont la programmation doit avoir été réfléchie ;
- le temps de symétrisation du sein controlatéral imposant une connaissance de l'ensemble des techniques de chirurgie esthétique mammaire de réduction ou d'augmentation ;
- le temps de reconstruction mammaire pouvant être réalisé dans le même temps que la mastectomie ou à distance, et nécessitant l'acquisition du panel des techniques chirurgicales à notre disposition, incluant les techniques de reconstruction aréolo-mamelonnaire par tatouage et la technique d'injection de graisse autologue purifiée ;
- le traitement des séquelles d'une chirurgie conservatrice non planifiée qui n'a pas répondu aux règles standard de traitement.

Correspondance :

Chirurgie plastique reconstructrice et esthétique, chirurgie carcinologique mammaire, centre hospitalier Princesse Grace, avenue Pasteur, 98000 Monaco.
Email : marie-christine.missana@chpg.mc

Disponible en ligne sur www.bium.univ-paris5.fr/acad-chirurgie
1634-0647 - © 2010 Académie nationale de chirurgie. Tous droits réservés.

Phase d'exérèse tumorale

Il s'agit de gestes simples parfaitement codifiés. Leur non respect peut aboutir à des conséquences dramatiques pour la patiente, tant sur le plan carcinologique qu'esthétique (1-6).
Toute chirurgie d'exérèse doit être planifiée, réfléchie, car les facteurs présageant d'un mauvais résultat esthétique sont parfaitement connus et ne peuvent plus être ignorés. Un résultat parfait doit être obtenu lors du premier temps chirurgical, il est totalement illusoire d'attendre une amélioration des imperfections chirurgicales après radiothérapie.

Quels sont ces facteurs présageant d'un mauvais résultat esthétique ?

Ce sont :
- la taille tumorale : une résection tumorale importante, pour certains plus de 20 % du volume mammaire ;
- la localisation tumorale : les tumeurs localisées au niveau des quadrants inférieurs, internes, centrales, au niveau du sillon sous-mammaire sont des localisations à risque majeur de résultat esthétique déplorable.

Connaissant ces facteurs, une tumorectomie parfaitement réalisée doit répondre à certains critères :
- choisir une incision cutanée adaptée à la localisation tumorale ;
- réaliser un décollement glandulaire du plan sous-cutané ;
- réaliser un décollement glandulaire du muscle pectoral ;
- effectuer une résection tumorale aux ciseaux froids sans effraction avec des marges de glande saine en périphérie de la tumeur de 1 centimètre pour certains ;
- orienter la pièce opératoire adressée en anatomopathologie ;
- repérer le lit tumoral par des clips ;
- réaliser une mobilisation parfaite de lambeaux glandulaires de pleine épaisseur pour combler la perte de substance ;
- préférer des incisions séparées pour le traitement des aires ganglionnaires.

Quelle incision cutanée réaliser ?

Les facteurs décisionnels influant sur le type d'incision sont :
- la proximité de la tumeur par rapport à la peau ;
- la localisation tumorale : quadrant supéro-externe, quadrant interne, sillon sous-mammaire, union des quadrants inférieurs, proximité de la plaque aréolo-mammelonnaire ;
- le volume du sein ;
- la possible conversion en mammectomie après résultat histologique définitif, avec possibilité de reconstruction immédiate, et ceci est bien souvent prévisible lors de la prise en charge initiale de la patiente ;
- le choix exprimé par la patiente ou la nécessité de réaliser dans le même temps opératoire une réduction mammaire. Les techniques de plastie mammaire à pédicule inférieur, supérieur, les techniques en T inversé ou verticale pure, les techniques dites *round block* doivent être parfaitement maîtrisées.

De façon générale :
- éviter toute cicatrice dans le décolleté en l'absence de rétraction cutanée ;
- si la tumeur est proche de la peau ou s'il existe une rétraction cutanée, l'incision doit être directe enlevant la zone de rétraction. L'exérèse cutanée peut s'inscrire dans un tracé de plastie mammaire en cas de ptose ou d'hypertrophie ;
- si la tumeur est à distance de la peau, on privilégiera une voie péri-aréolaire sous-mammaire ou péri-mammaire externe.

La reconstruction glandulaire

Elle doit être réalisée dans tous les cas, allant du simple capitonnage à la réalisation de lambeaux glandulaires de comblement. Un drainage par drain aspiratif peut alors être pratiqué sans provoquer de déformation.
Les lambeaux glandulaires ont été parfaitement décrits. Ils réalisent une mobilisation de l'ensemble des berges de la tumorectomie allant du décollement sous-cutané à celui réalisé derrière la glande mammaire au contact du pectoral. Les lambeaux glandulaires minces, prélevés au hasard, sont à proscrire : sources de nécrose, infection, voire cytostéatonécrose à distance.
Classiquement, un traitement conservateur du sein est réalisé pour des tumeurs infiltrantes unifocales allant jusqu'à 3 centimètres mesurés histologiquement avec des marges de glande saines en périphérie de la tumeur. Cette valeur de 3 centimètres est modulable en fonction du rapport volume tumoral sur volume mammaire, et ce grâce à l'utilisation combinée des techniques de chirurgie plastique permettant d'assurer une exérèse carcinologique parfaite et des résultats esthétiques de qualité. Les techniques de tumorectomie doivent offrir une sécurité carcinologique maximale exposant au risque minimum de rechutes locales. Ceci est rendu possible par l'intégration des techniques de chirurgie plastique mammaire.
Les contre-indications au traitement conservateur restent classiquement l'existence de tumeurs multifocales, les tumeurs T4, les tumeurs inflammatoires.

Symétrisation du sein controlatéral

Une chirurgie du sein controlatéral est très souvent indiquée. Une connaissance parfaite des techniques de chirurgie esthétique mammaire à pédicule inférieur, supérieur, les techniques en T inversé ou verticale pure, les techniques dites *round block* sont indispensable.
Elle est proposée :
- dans le but de symétriser un traitement conservateur ;
- elle permet de réaliser une exploration manuelle du sein controlatéral et découvrir des cancers occultes dans 4 % des cas ;
- elle peut être rendue obligatoire chez des patientes présentant une mutation germinale BRCA1-2 documentée.

Chirurgie reconstructrice après ablation

Il est définitivement admis que la reconstruction mammaire ne gêne pas la surveillance carcinologique (8, 9).
Les avantages des reconstructions immédiates par rapport aux reconstructions différées se jugent essentiellement en terme de rançon cicatricielle au-delà du coût financier. Les bénéfices psychologiques sont quant à eux plus mesurés.
Les meilleurs résultats esthétiques sont obtenus lorsque le statut carcinologique autorise une conservation de l'étui cutané, voire de la plaque aréolo-mamelonnaire, diminuant ainsi la rançon cicatricielle, évitant l'aspect de pièce rapportée et réduisant également les indications de correction du sein controlatéral. La chirurgie est facilitée par la mobilisation de tissus souples non irradiés.
Une reconstruction immédiate doit être évitée en cas d'indication d'irradiation pariétale. Si une reconstruction s'impose, une reconstruction autologue sera préconisée (10-12).
Les reconstructions secondaires sont fréquemment réalisées chez des patientes ayant bénéficié d'une irradiation pariétale. Les incisions doivent être judicieusement choisies pour ne pas compromettre la vascularisation de lambeaux irradiés.
Les techniques opératoires énumérées ci-dessous peuvent être réalisées en reconstruction immédiate ou différée à l'ex-

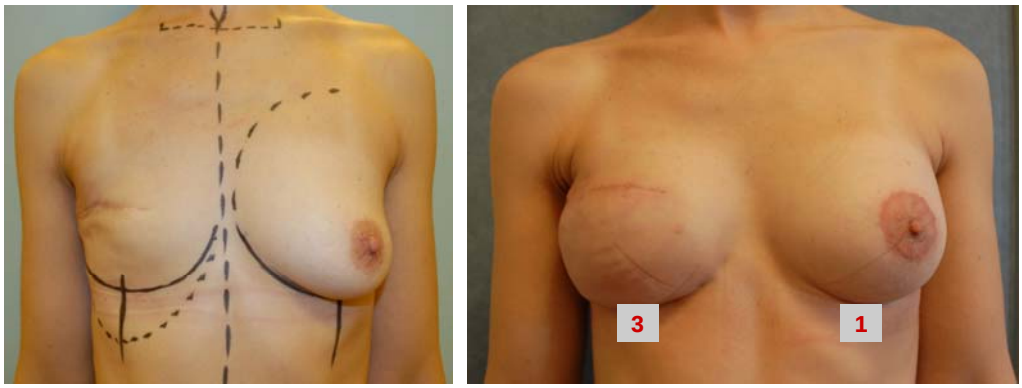

Figure 1. Reconstruction mammaire secondaire droite par prothèse pré remplie texturée de gel de silicone de 300 cc avec lambeau d'avancement abdominal et mastopexie du sein controlatéral avec prothèse d'augmentation de 150 cc (clichés de face préopératoire et postopératoire à 1 an).

ception du grand dorsal endoscopique. Le choix se fera en fonction de divers critères, statut carcinologique, traitements complémentaires, morphologie de la patiente, base, volume, ptose mammaire, possibilité ou désir de retoucher au sein controlatéral, laxité et texture cutanée, existence de facteurs de risque connus de complications post-opératoires (tabac, diabète non équilibré, obésité). Les indications et contre-indications de chaque technique ne sont pas le propos de cet article.

Reconstruction par prothèse simple (fig. 1)

Il s'agit d'un procédé simple, rapide, sans cicatrice ajoutée, mais ne répondant pas aux variations pondérales de la patiente. On réalise la mise en place d'une prothèse préremplie de silicone dans une loge musculaire rétropectorale.
Une correction du sein controlatéral est très souvent indiquée répondant aux techniques de réduction mais surtout d'augmentation esthétique. Les meilleurs résultats esthétiques seront obtenus par la pose de prothèses bilatérales.
Cette technique s'utilise essentiellement pour reconstruire un sein de volume modéré, peu ptosé. Les artifices évitant l'aspect de sein bombé dans sa partie supérieure sont résolus par l'utilisation de prothèses dites asymétriques ou par injection de graisse autologue purifiée (13). L'injection de graisse permettra également de masquer des plis prothétiques et de résoudre certains cas difficiles de contracture grade 3 ou 4 récidivante. Une redéfinition du sillon sous-mammaire est indispensable dans la majorité des cas après reconstruction immédiate avec éventuellement réalisation d'un lambeau d'ascension abdominal.
L'indication d'un lambeau abdominal d'avancement est systématique en cas de reconstruction secondaire par implant.

Reconstruction par prothèse d'expansion

Cette prothèse provisoire est gonflée progressivement au volume souhaité. Divers modèles prothétiques sont à notre disposition, à valve incorporée ou à distance. Cette prothèse est rapidement remplacée à 3, voire 6 mois, par une prothèse définitive en silicone. Une redéfinition du segment III est très souvent indispensable. Cette technique est parfaitement adaptée aux reconstructions immédiates sur mastectomie bilatérale conservatrice d'étui cutané, voire de plaque aréolo-mamelonnaire chez des patientes porteuses de mutation germinale BRCA1-2 documentée.

Reconstruction par lambeau de grand dorsal avec ou sans prothèse (fig. 2)

Une palette musculo-cutanée ou musculo-cutanéo-graisseuse est prélevée horizontalement sous la pointe de l'omoplate. Le muscle désinséré de ses attaches latéro-vertébrales est disséqué du muscle grand dentelé. Son pédicule vasculo-nerveux est repéré, le tendon le plus souvent sectionné. Le lambeau est transféré par rotation au niveau de la perte de substance antérieure. Une prothèse est positionnée en cas de prélèvement musculo-cutané entre le muscle pectoral et le muscle grand dorsal. Un resurfaçage par injection de graisse autologue purifiée permet de parfaire les résultats esthétiques et d'ajuster la reconstruction au volume souhaité.

Reconstruction par lambeau de grand dorsal endoscopique

L'objectif est de diminuer la rançon cicatricielle dorsale, les douleurs post-opératoires, d'accélérer le retour à une mobilité normale. Ces objectifs sont atteints par prélèvement de la palette musculaire par une incision dorsale de 3 centimètres autorisée grâce à une technique mixte de dissection par valve éclairante et insufflation de la cavité dorsale au CO_2. Les indications sont limitées aux reconstructions immédiates sur mastectomies conservatrices d'étui cutané et éventuellement de plaque aréolo-mamelonnaire. Un resurfaçage par injection de graisse autologue purifiée permet de parfaire les résultats esthétiques dans la zone du décolleté et au niveau du segment 1 afin d'obtenir une jonction harmonieuse avec le segment 2 du sein reconstruit.

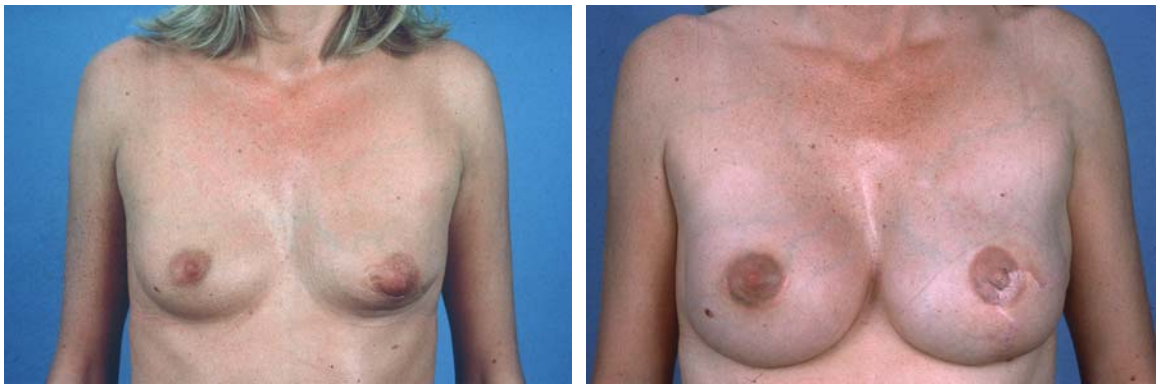

Figure 2. Reconstruction mammaire immédiate gauche par lambeau musculo-cutané de grand dorsal et prothèse avec augmentation du sein controlatéral (clichés de face préopératoire et postopératoire à 3 ans).

Figure 3. Reconstruction mammaire immédiate droite par lambeau musculo-cutané de grand droit abdominal sur mastectomie conservatrice d'étui cutané avec mastopexie du sein controlatéral (cliché de face résultat précoce).

Reconstruction par lambeau de grand droit abdominal (fig. 3)

Une palette cutanéo-graisseuse transversale est prélevée entre l'ombilic et le pubis. Diverses techniques de prélèvement, pédiculisé ou libre, ont été décrits. Les lambeaux libres permettent de réduire la morbidité abdominale au prix d'une durée opératoire et d'un coût significativement majoré.
En cas de reconstruction par lambeau pédiculisé, technique la plus fréquemment employée dans les services de chirurgie sénologique, les berges latérales de la palette sont décollées jusqu'aux premières perforantes. Le muscle grand droit est sectionné à mi-distance entre l'ombilic et le pubis, le pédicule épigastrique inférieur ligaturé.
Plusieurs variantes existent quand au prélèvement musculaire partiel ou complet, uni ou bilatéral, quand à la conservation plus ou moins étendue de l'aponévrose et la pose ou non d'une plaque.
Dans notre expérience, le temps de reconstruction pariétale abdominale est fondamental. Une plaque de matériel non résorbable est suturée en lieu et place de la perte de substance.

Correction des séquelles d'un traitement conservateur n'ayant pas répondu aux règles standard de traitement

Un traitement conservateur associant tumorectomie et radiothérapie est actuellement réalisé chez 60 à 70 % des patientes présentant un cancer mammaire.
L'obtention d'un résultat esthétique optimal impose la conjonction de deux critères, résection carcinologique satisfaisante et utilisation des techniques de chirurgie plastique pour reconstruire la perte de substance.
Malgré l'amélioration actuelle des techniques chirurgicales faisant de plus en plus appel à des techniques oncoplastiques, des mauvais résultats esthétiques sont encore fréquemment observés dont plus de la moitié sont à imputer à un acte chirurgical inadapté (fig. 4). Différents types de séquelles peuvent être observés, minimes, modérées ou sévères. Séquelles minimes d'un sein traité de forme harmonieuse, mais avec une asymétrie mammaire nécessitant une plastie de symétrisation du sein controlatéral, séquelles modérées nécessitant un geste sur le sein traité avec, pour certaines équipes, indications de reconstruction partielle par lambeau myocutané, voire épiplooplastie de comblement, séquelles sévères où le résultat esthétique du traitement conservateur est tellement dégradé que seule une mastectomie peut être proposée.
Il est indispensable d'avoir à sa disposition l'ensemble des techniques chirurgicales sus-citées ainsi qu'une connaissance parfaite des techniques dites d'injection de graisse autologue purifiée qui peuvent être appropriées au traitement de certaines pertes de substance limitées sur tissu glandulaire et cutané de bonne trophicité.

Conclusion

L'oncoplastie est un terme récent, mais néanmoins une chirurgie ancienne de pratique courante pour ceux bénéficiant d'une double compétence en chirurgie carcinologique et plastique. Ce terme est actuellement indissociable de chirurgie sénologique de qualité. Elle repose sur une prise en charge réfléchie d'une tumeur mammaire dès le premier geste chirurgical et ce quelque soit son importance. Tout doit être planifié avec une vue d'ensemble des traitements ultérieurs (possible conversion en mastectomie, irradiation pariétale....). L'excellence en matière de chirurgie sénologique repose sur une chirurgie réfléchie et planifiée de prévention des complications rendue possible grâce à la mise en commun de technicités venant de spécialités différentes, chirurgicales et médicales, dans l'intérêt de tous, patiente et équipe soignante.

Questions

JD Picard : En carcinologie mammaire, il est indispensable de connaître l'état ganglionnaire dont vous n'avez jamais parlé dans vos indications de la chirurgie de reconstruction mammaire.
Réponse : Il est parfaitement exact que la connaissance du statut ganglionnaire est fondamentale pour poser ou non l'indication d'une reconstruction mammaire immédiate. Il est

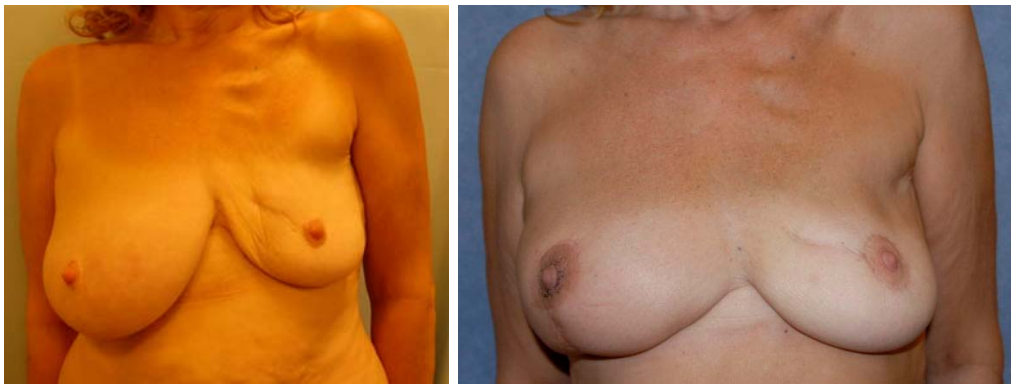

Figure 4. Premier temps de correction de séquelles de traitement conservateur union des quadrants internes du sein gauche par injection de graisse autologue purifiée (clichés de face préopératoire et postopératoire à 1 an). Une seconde injection doit être programmée.

globalement admis qu'en cas d'envahissement ganglionnaire axillaire, une irradiation de paroi est indiquée et par conséquent la reconstruction mammaire doit être différée.

I Gandjbakhch : Tenez-vous compte du statut carcinologique pour l'indication de reconstruction mammaire ?

Réponse : La connaissance du statut carcinologique mammaire, axillaire et général est effectivement essentielle pour poser l'indication ou non d'une reconstruction, l'indication d'une reconstruction immédiate ou différée, l'indication d'une reconstruction par prothèse simple ou lambeau. Une reconstruction mammaire ne sera pas proposée chez une patiente métastatique viscérale, mais pourra être accordée devant des métastases osseuses localisées et contrôlées et devra être réalisée par une technique simple offrant un résultat fiable. En cas d'indication d'irradiation de la paroi thoracique, la reconstruction doit être différée. Les indications de reconstruction mammaire conservant l'étui cutané sont les lésions de carcinome in situ diffus avec ganglion sentinelle négatif, les carcinomes infiltrants de taille inférieure ou égale à 3 centimètres isolés ou associés à des lésions de carcinome canalaire *in situ*, à moduler en fonction du rapport volume tumoral/volume mammaire, N0, M0. Les contre-indications sont les carcinomes inflammatoires, les carcinomes lobulaires infiltrants diffus.

Références

1. Petit JY, Rietjens M, Garusi C, Perry C. Integration of plastic surgery in the course of breast-conserving surgery to improve cosmetic results and radicality of tumour excision. Recent Results Cancer Res 1998;152:202-11.
2. Berrino P, Campora E, Santi P. Postquadrantectomy breast deformities: classification and techniques of surgical correction. Plast Reconstr Surg 1987;79:567-7.
3. Bostwick III J, Paletta C, Hartrampf CR. Conservative Treatment for Breast Cancer. Complications requiring Reconstructive Surgery. *Ann Surg* 1986;203:481-9.
4. Clough KB, Kroll SS, Audretsch W. An approach to the repair of partial mastectomy defects. Plast Reconstr Surg 1999;104(2):409-20.
5. Grisotti A. Breast Reconstruction after conservative surgery for the treatment of small breast cancers. Plastic and reconstruction surgery of the breast; a surgical atlas. Stuttgart, New York, Thieme: 1997:139-46.
6. Laxenaire A, Barreau-Pouhaer L, Arriagada R, Petit JY. Place des réductions et pexies mammaires immédiates dans le traitement conservateur des cancers du sein. Ann Chir Plas Esthet 1995;40:83-9.
7. Clough KB, Lewis JS, Couturaud B, Fitoussi A, Nos C, Falcou MC. Oncoplastic Techniques Allow Extensive Resections for Breast-Conserving Therapy of Breast Carcinomas. Ann of Surg 2003;237 (1):26-34.
8. Petit JY, Le MG, Mouriesse H, et al. Can breast reconstruction with gell-filled silicone implants increase the risk of death and second primary cancer in patients treated by mastectomy for breast cancer? Plast Reconstr Surg 1994;94:115-9.
9. Noone RB, Frazier TG, Noone GC, et al. Recurrence of breast carcinoma following immediate reconstruction: a 13-year review. Plast Reconstr Surg 1994;93:90-106.
10. Missana MC, Levy C, Barreau Pouhaer L, Janin N. Radiotherapy and immediate breast reconstruction with myocutaneous flap in breast concer of reserved prognosis. Ann Chir Plast Esth 2000;45 (2):83-9.
11. Williams JK, Carlson GW, Bostwick III J, et al. The effect of radiation treatment after TRAM flap breast reconstruction. Plast Reconstr Surg 1997;100:1153-60.
12. Tran NV, Evans GR, Kroll SS, et al. Post-adjuvant irradiation effects on transverse rectus abdominal muscle flap breast reconstruction Plast Reconstr Surg 2000;106:313-7.
13. Missana MC, Laurent I, Barreau L, Balleyguier C. Autologous fat transfer in reconstructive breast surgery: Indications, Technique, Results. Eur J Surg Oncol 2007;33(6):685-90.