Les neurotisations multiples du plexus lombaire par les nerfs intercostaux inférieurs. Faisabilité chirurgicale animale et humaine appliquée au traitement des lésions distales de la moelle épinière

R VIALLE[1,2,3]
1. Service de Chirurgie Orthopédique et Réparatrice de l'Enfant, Hôpital d'Enfants Armand Trousseau, Université Pierre et Marie Curie Paris6, 26 avenue du Dr Arnold Netter, 75012 Paris
2. Laboratoire de Neurochirurgie Expérimentale de la Faculté de Médecine Paris XI, CHU de Bicêtre, 78 rue du Général Leclerc, F-94275 Le Kremlin-Bicêtre – France
3. Ecole doctorale « Ingéniérie médicale et innovation thérapeutique" Chatenay-Malabry – France

Correspondance :
Dr Raphaël VIALLE
Service de Chirurgie Orthopédique et Réparatrice de l'Enfant, Hôpital d'Enfants Armand Trousseau, Université Pierre et Marie Curie Paris6, 26 avenue du Dr Arnold Netter, 75012 Paris
raphael.vialle@trs.aphp.fr

Résumé

Objectif : La neurotisation des racines du plexus lombaire au moyen des nerfs intercostaux inférieurs est une stratégie thérapeutique potentielle pour traiter les déficits neurologiques après une lésion médullaire. Nous avons souhaité étudier la faisabilité de cette technique chirurgicale sur le cadavre puis son efficacité en termes de repousse axonale sur un modèle animal de gros mammifère.

Méthode : Les 9ème, 10ème et 11ème nerfs intercostaux ont été déroutés chez 50 cadavres. La portion proximale du nerf a été abordée au niveau de l'espace intercostal postérieur. L'espace intercostal latéral a été abordé par une seconde incision latérale au travers du muscle grand dorsal. Les nerfs intercostaux ont été alors libérés et déroutés au niveau de la gouttière para-vertébrale par une technique utilisant un stripper. Quinze moutons ont été utilisés pour l'étude chez l'animal. Les racines L2, L3 et L4 ont été neurotisées au moyen des 11ème, 12ème et 13ème nerfs intercostaux. Une évaluation clinique, électrophysiologique et histologique a été menée au recul de 6 mois après la neurotisation.

Résultats : Les nerfs intercostaux et les racines lombaires ont été facilement identifiés dans tous les cas. L'étude cadavérique a confirmé que la longueur de nerf intercostal prélevée était suffisante dans 297 cas sur 300 pour pratiquer une neurotisation intercosto-lombaire dans de bonnes conditions.

L'étude chez l'animal a montré que la technique chirurgicale pouvait être facilement reproduite. Toutefois les complications post-opératoires ont été fréquentes, notamment respiratoires dans 3 cas aboutissant au décès des animaux.

Les études clinique, électrophysiologique et histologique ont montré au recul de 6 mois des signes de ré-innervation sensitive et motrice sur l'ensemble des racines lombaires neurotisées.

Conclusion : L'étude cadavérique a confirmé la faisabilité et la reproductibilité de la technique de neurotisation multiple du plexus lombaire au moyen des nerfs intercostaux inférieurs. Cette technique a également pu être utilisée chez le mouton afin d'étudier la qualité de la repousse axonale. Malgré un taux important de complications post-opératoires, les études cliniques, électrophysiologiques et histologiques confirment l'efficacité de la procédure de neurotisation se traduisant par une repousse axonale sensitive et motrice dans les territoires ré-innervés. Les neurotisations multiples intercosto-lombaires semblent donc pouvoir être proposées comme stratégie thérapeutique permettant d'obtenir une réinnervation après une lésion médullaire.

Mots-clés : Lésion médullaire / Nerf intercostal / Neurotisation lombaire / Technique chirurgicale.

Abstract

Multiple intercosto-lumbar neurotisations. Surgical animal and human feasibility study applied to distal spinal cord lesions treatment.

Background: Neurotization of lumbar roots with lower intercostal nerves is a potential way to treat neurological deficits after spinal cord lesions. We propose to examine the feasibility of multiple neurotizations of lumbar roots using lower intercostal nerves after spinal cord lesion. A feasibility study was conducted to precise the surgical procedure on cadavers and axonal regrowth was assessed in a sheep model.

Methods : Ninth, tenth and eleventh intercostal nerves of 50 cadavers were dissected. The proximal part of the nerve in the posterior intercostal space was exposed through a posterior approach. The lateral intercostal space was exposed through a lateral approach, under the *latissimus dorsi* that made it possible to harvest the intercostal nerves by means of a stripping technique.

Fifteen sheep were operated on under general anaesthesia. Motor and sensory potentials of thoracic and lumbar roots were monitored. T11, T12 and T13 sectioned intercostal nerves were re-routed through a lateral para-spinal route to perform the neurotization of L2 by T11, L3 by T12 and L4 by T13. Clinical, electrophysiological and histological studies of axonal regrowth were performed six months after the initial procedure.

Results: Thoracic and lumbar roots were easily identified in all cases. The length of the three re-routed intercostal nerves was sufficient in cadavers and sheep to perform an intercosto-lumbar neurotization in good conditions.

Three sheep had early respiratory complications responsible for the animal's death. Motor potentials were detected without difficulty for the neurotized roots, six months after the neurotization procedure. Histological study showed significant signs of axonal regrowth in both motor and sensitive neurotized pathways.

Conclusions : Surgical feasibility study performed on cadavers showed that the proposed technique was reliable to perform intercosto-lumbar neurotizations in good conditions. In a sheep model, we performed such multiple intercosto-lumbar neurotizations without technical difficulties as a result of the size of the model or the harvesting technique. Despite a high rate of postoperative complications, especially due to pleural damage and respiratory compromise, histological study demonstrated axonal regeneration and functional improvement using this surgical procedure. The intercosto-lumbar multiple neurotization procedure seems to be a promising technique to obtain axonal regrowth after spinal cord lesions.

Keywords: Spinal cord lesion / Intercostal nerve / lumbar roots neurotization / Surgical technique

Introduction

Les traumatismes vertébro-médullaires entraînent des lésions à la fois du système nerveux central (SNC) et du système nerveux périphérique (SNP) aboutissant généralement à des déficits fonctionnels graves et souvent définitifs. En France, on dénombre plus de 50000 blessés médullaires dont la lésion est survenue le plus souvent avant l'âge de 30 ans. Ces patients victimes de lésions médullaires traumatiques n'ont pour l'instant pas encore accès à un traitement médical et/ou chirurgical efficace.

Différentes stratégies visent à promouvoir la repousse axonale au travers de différents greffons nerveux périphériques, permettant de rétablir les connexions perdues entre le SNC et le SNP [1-16].

L'intérêt du greffon de nerf périphérique est démontré dans le traitement des traumatismes médullaires [13-22]. Celui-ci constitue un environnement favorable à la promotion de la repousse axonale, par la constitution d'un support physique permettant cette repousse [13,14,16,18,23,24].

L'utilisation de transplants de nerfs intercostaux est une technique séduisante, déjà utilisée pour traiter les paralysies du plexus brachial. Les nerfs intercostaux ont également été utilisés pour réaliser chez l'animal un pontage de la moelle lésionnelle par un greffon nerveux périphérique [25,26]. Schalow dès 1992 puis Zhao en 1997, ont développé une technique de transfert des nerfs intercostaux situés en amont d'une hémisection médullaire permettant la neurotisation des racines lombaires ventrales dénervées [27,28]. Ce modèle de reconnexion sus-lésionnelle en prenant un greffon de nerf périphérique autologue a été également appliqué avec succès au sein de notre équipe chez le rat [13,14,16] et chez le marmouset [22,24] démontrant la traversée de l'implant par des fibres motrices fonctionnelles qui ré-innervent les muscles cibles en y rétablissant des plaques motrices.

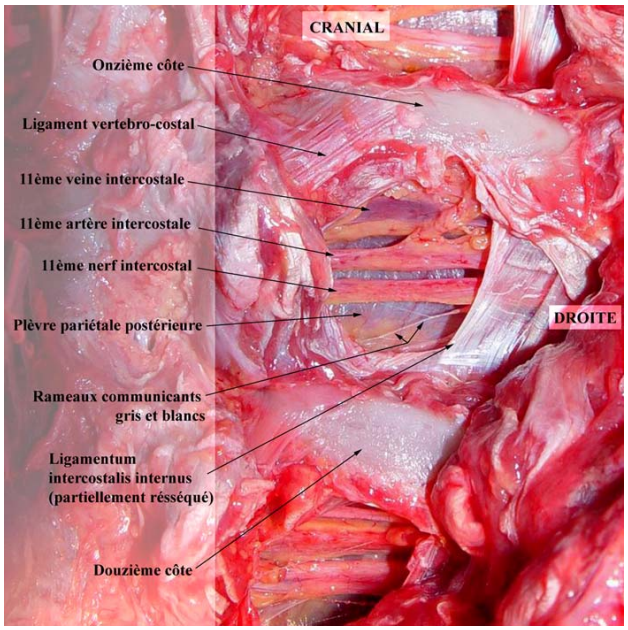

Figure 1: Vue du paquet vasculo-nerveux intercostal après ouverture de l'espace intercostal postérieur.

Cette technique a été rapportée à plusieurs reprises dans la littérature pour traiter les conséquences des lésions médullaires traumatiques chez l'homme [29,30]. Des résultats encourageants ont été notamment rapportés sur le plan urinaire chez quelques patients [29].

Le but de notre travail est de démontrer la faisabilité chirurgicale et l'intérêt d'une stratégie de neurotisation multiple des racines du plexus lombaire par les nerfs intercostaux inférieurs. Sur un plan purement anatomique, chez l'homme, la neurotisation multiple du plexus lombaire par les nerfs intercostaux inférieurs semble techniquement réalisable mais les bases anatomiques permettant de réaliser cette procédure de manière fiable et reproductible n'ont pas encore été précisées.

Par ailleurs, la seule faisabilité chirurgicale humaine n'est pas suffisante pour affirmer que cette procédure permettrait une ré-innervation du territoire déficient. Il nous a donc semblé indispensable d'étudier la repousse axonale sur un modèle in-vivo de gros mammifère, plus proche des conditions anatomiques de la chirurgie humaine que le rongeur ou le petit primate [16,22].

Matériel et méthode

Etude cadavérique

Les 9ème, 10ème et 11ème nerfs intercostaux ont été prélevés, de façon bilatérale, sur un total de 50 cadavres soit un total de 300 nerfs. Le rachis thoracique et lombaire a été abordé de T4 à L4 par voie postérieure médiane. L'exposition postérieure et latérale a été poursuivie jusqu' à la membrane intercostale interne (ligamentum intercostalis internus) qui constitue la limite postérieure de l'espace intercostal postérieur [31] (Figure 1).

L'abord du paquet vasculonerveux intercostal dans l'espace intercostal latéral a été réalisé par une seconde incision après repérage des 9ème, 10ème et 11ème côtes par la palpation (Figure 2). La bifurcation du nerf intercostal en une branche superficielle et une branche profonde était fréquemment retrouvée et disséquée. Après avoir sectionné les deux branches superficielle et profonde le plus loin possible, le nerf intercostal était libéré dans la portion

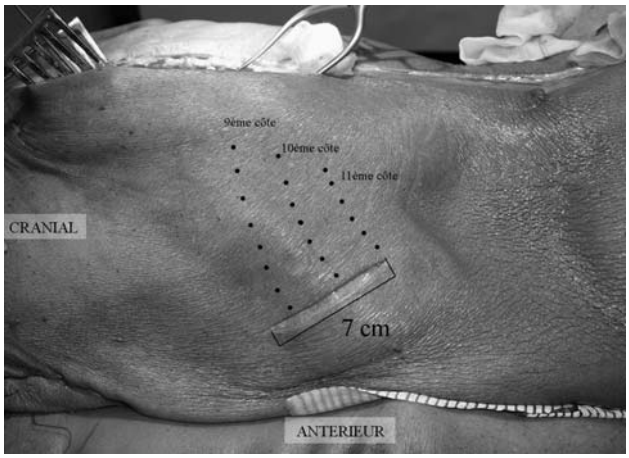

Figure 2 : L'abord du paquet vasculonerveux intercostal dans l'espace intercostal latéral a été réalisé par une incision unique d'environ 7 cm de longueur, à la face latérale du thorax, centrée sur le 9ème, 10ème et 11ème côtes.

plus proximale de l'espace intercostal au moyen d'un « stripper » dévolu à cet usage. Le stripper que nous avons utilisé a été spécialement réalisé pour cette étude. Il était constitué d'une tige d'acier inoxydable de 1,2mm de diamètre et de 30 cm de longueur dont l'extrémité était chantournée afin de constituer une boucle (Figure 3). Après le passage du stripper et la libération du nerf de l'espace intercostal latéral, le nerf intercostal prélevé était dérouté dans la gouttière para-vertébrale homolatérale.

La longueur totale du nerf a été relevée ainsi que le niveau de la bifurcation entre la branche superficielle et la branche profonde lorsque celle-ci était retrouvée. La longueur théorique de nerf nécessaire pour réaliser une neurotisation du plexus lombaire a été notée dans chacun des cas. Ces mesures ont été pratiquées après réalisation d'une laminectomie complète de T12, L1 et L2, ouverture du sac dural et repérage de l'extrémité caudale du cône médullaire.

Cette mesure correspond à un trajet direct et rectiligne du nerf intercostal dérouté depuis son émergence dans l'espace intercostal postérieur jusqu'à l'extrémité caudale du cône médullaire.

Etude chez l'animal

Quinze moutons adultes mâles de race «pré-alpes» ont été utilisés. Le protocole de recherche a reçu l'aval du comité scientifique du Laboratoire de Chirurgie Expérimentale de l'Ecole de Chirurgie de l'Assistance Publique Hôpitaux de Paris.

Trois groupes d'animaux ont été constitués (Figure 4) :

Le groupe A (cinq moutons) avec réalisation d'un transfert des 11ème, 12ème et 13ème nerfs intercostaux sur les racines L2, L3 et L4 gauches sectionnées.

Le groupe B (cinq moutons) avec réalisation d'un transfert des 11ème, 12ème et 13ème nerfs intercostaux sur les racines L2, L3 et L4 gauches sectionnées. Une lésion médullaire à type d'hémi-section médullaire de niveau L1 gauche était réalisée dans le même temps opératoire.

Le groupe C (cinq moutons) constituait le groupe contrôle. Une hémisection médullaire gauche de niveau L1 ainsi que la section des racines L2, L3 et L4 gauches étaient réalisées.

Les interventions chirurgicales ont été réalisées sous anesthésie générale. L'anesthésie était induite par un bolus de 1 gramme de thiopental sodique (Pentothal® , Abbott France, 10, rue d'Arcueil BP 90233 94528 Rungis cedex) et maintenue par halothane (Halothane Belamont®, Mundipharma International Limited, Unit 220, Cambridge Science Park, Milton Road, Cambridge, CB4 0GW, Royaume-Uni), (1% à 2%) mélangé au protoxyde d'azote (0,5 à 1 L/min) et à l'oxygène (1,5 L/min).

Sur le plan neurologique, les animaux ont été évalués cliniquement, par enregistrement électrophysiologique, et après 6 mois par une étude histologique des nerfs transplantés.

Les enregistrements électrophysiologiques ont été réalisés à l'aide d'un Stimulateur Neurosign®400 (The Magstim Company Ltd Spring Gardens Whitland Carmarthenshire Wales, SA34 0HR, Royaume-uni) munis d'électrodes Oxford Medelec® 22584. L'enregistrement des potentiels moteurs (PM) était réalisé par stimulation directe du nerf périphérique et recueil du potentiel par l'électrode de détection piquée dans la masse musculaire.

Les 11ème, 12ème et 13ème nerfs intercostaux gauches étaient exposés par la voie postérieure médiane dans l'espace intercostal postérieur. L'enregistrement électrophysiologique des trois nerfs intercostaux était réalisé. Par la voie latéro-thoracique, les 11ème, 12ème et 13ème nerfs intercostaux gauche étaient ensuite prélevés dans l'espace intercostal latéral après désinsertion du muscle intercostal superficiel. Les nerfs étaient prélevés distalement jusqu'à leur bifurcation en branche superficielle et branche profonde par analogie avec la technique décrite chez l'homme.

Après exposition de la gouttière paravertébrale gauche de T9 à L4, les trois nerfs intercostaux prélevés étaient trans-

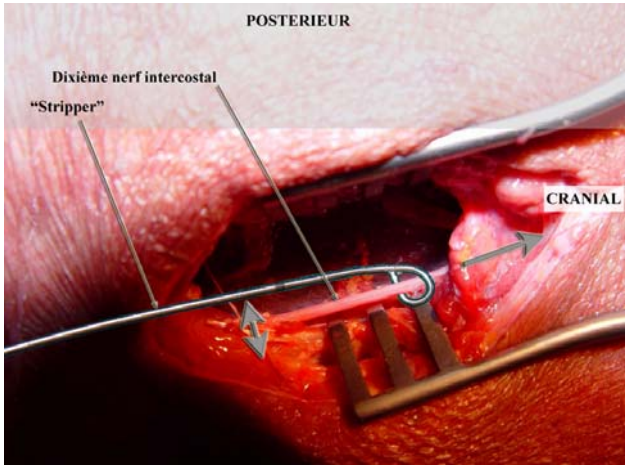

Figure 3 : Mise en place du stripper après section distale du nerf intercostal

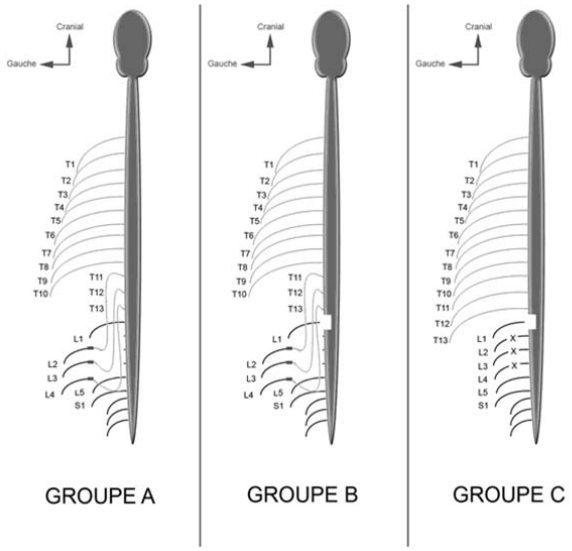

Figure 4 : Représentation schématique des protocoles chirurgicaux dans les trois groupes d'animaux

posés en arrière. Les quatre racines lombaires L1, L2, L3 et L4 étaient repérées à leur sortie du foramen intervertébral par une voie d'abord extra-isthmique. L'enregistrement électrophysiologique des quatre racines lombaires était réalisé. Les racines L2, L3 et L4 étaient ensuite sectionnées à 5mm de leur émergence du foramen intervertébral.

Les trois transplants nerveux intercostaux étaient ensuite préparés et éventuellement recoupés afin que leur longueur permette de réaliser une suture directe, sans tension, de T11 sur L2, T12 sur L3 et T13 sur L4 (Figure 5).

Cette suture était réalisée sous microscope opératoire au grossissement x 4,5. Chaque suture était réalisée par 2 à 3 points d'Ethilon®10/0. Après avoir entouré la zone de suture par une plaque de Latex de caoutchouc naturel blanc de 0,6mm d'épaisseur, la zone de suture était noyée dans 0,7 cc de colle biologique.

Pour les moutons des groupes B et C une laminectomie de T13, L1 et L2 était réalisée. Après ouverture longitudinale de la dure-mère et repérage de l'émergence des radicelles formant la racine L1 gauche, une hémisection médullaire gauche de niveau L1 était réalisée à l'aide d'un bistouri n°11 à lame pointue.

Les moutons ont été ensuite suivis pendant 6 mois. Un enregistrement électrophysiologique a été réalisé à ce délai, avant sacrifice de l'animal. Un marquage axonal était réalisé dans la suite de l'enregistrement électrophysiologique, durant la même anesthésie. Pour les moutons des groupes A et B, les trois racines neurotisées L2, L3 et L4 étaient sectionnées en aval de la zone de suture. Le marquage axonal était réalisé par application directe au niveau de l'extrémité proximale du nerf sectionné de 10 microlitre de marqueur fluorescent porté par un polysaccharide hydrosoluble de type Dextran de poids moléculaire 10000 Da. La racine L2 était marquée par un marqueur fluorescent bleu, la racine L3 par un marqueur fluorescent rouge et la racine L4 par un marqueur fluorescent jaune. La fermeture des plans musculaires et cutanés était réalisée selon une technique classique, sans drainage.

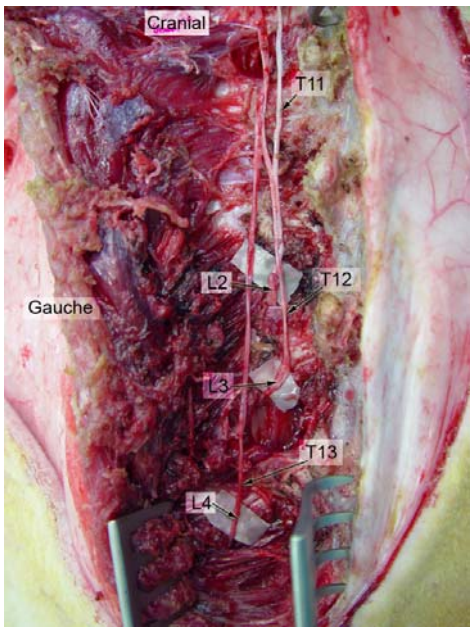

Figure 5 : Vue peropératoire après réalisation de la suture des trois transplants nerveux sur les racines L2, L3 et L4 gauche.

Les animaux ont été sacrifiés par injection intraveineuse d'un bolus de 1 gramme de thiopental sodique, suivie de l'injection intraveineuse de 10 cc de T61®. Immédiatement après le sacrifice, la voie d'abord postérieure médiane était reprise en totalité de T8 à L5. Après réalisation d'une laminectomie complète de T8 à L5, la moelle était prélevée de T9 à L5 avec l'ensemble des émergences radiculaires droites et gauches. Pour chaque métamère, le segment proximal des racines prélevées du côté gauche en même temps que la moelle, siège du ganglion rachidien postérieur, a été séparé de la moelle pour être étudié à part sur le plan histologique. Pour les moutons des groupes A et B, les trois racines lombaires neurotisées étaient prélevées, en aval de la zone de suture et au niveau de la zone de suture.

Pour chaque prélèvement, deux séries de lames on ont été réalisées ; l'une colorée uniquement par de l'hémalun de Mayer (coloration des noyaux), l'autre colorée par l'hémalun-éosine.

Les lames ont été montées en milieu aqueux à l'aide de Permafluor®. Puis stockées au réfrigérateur jusqu'à la lecture au microscope.

Sur les coupes de moelle et de racines proximales (ganglions rachidiens postérieurs) en congélation, nous avons recherché l'existence d'une fluorescence dans l'une ou l'autre des trois couleurs utilisées, traduisant l'existence d'une continuité fonctionnelle entre les axones périphériques et les corps cellulaires des neurones sensitifs du ganglion rachidien postérieur ou les corps cellulaires des neurones moteurs de la corne antérieure de la moelle.

Résultats

Etude cadavérique

La disposition anatomique des éléments vasculo-nerveux dans l'espace intercostal postérieur était la même dans tous les cas. Le nerf et les vaisseaux intercostaux étaient dans tous les cas au contact immédiat de la plèvre pariétale postérieure, dans un espace anatomique empli de graisse et séparés des muscles paravertébraux par la membrane intercostale interne (ligamentum intercostalis internus).

La longueur moyenne des nerfs prélevés a été de 17,96 cm (10-27) pour le 9ème nerf intercostal, 17,14 cm (10-25) pour le 10ème nerf intercostal et 15,94 cm (10-25) pour le 11ème nerf intercostal. La longueur des nerfs prélevés n'était pas corrélée significativement à la longueur des troncs des sujets.

La longueur « directe » minimale nécessaire pour réaliser une neurotisation au niveau du cône médullaire (longueur « directe ») était de 11,25 cm (7-14) pour le 9ème nerf intercostal, 8,41 cm (4-11) pour le 10ème nerf intercostal et 5,15 cm (2-8) pour le 11ème nerf intercostal. La longueur « indirecte » idéale nécessaire était de 13,16 cm (9,8-15,8) pour le 9ème nerf intercostal, 10,53 cm (7,5-13) pour le 10ème nerf intercostal et 7,81 cm (5-10) pour le 11ème nerf intercostal.

L'analyse des résultats, pratiquée nerf par nerf, montrait que la longueur de nerf prélevée était suffisante dans 297 cas sur 300 pour réaliser théoriquement une neurotisation des racines du plexus lombaire. Dans deux cas pour le 9ème nerf intercostal et dans un cas pour le 10ème nerf intercostal, la longueur de nerf prélevée était inférieure à la longueur nécessaire pour atteindre l'extrémité caudale du cône médullaire.

La bifurcation du nerf intercostal en deux branches a été retrouvée dans 89 cas sur 100 pour le 9ème nerf intercostal, 80 cas sur 100 pour le 10ème nerf intercostal et 82 cas sur 100 pour le 11ème nerf intercostal.

Etude chez l'animal

Deux moutons du groupe C ont présenté des complications précoces à type d'escarres du membre inférieur gauche. Ces animaux n'ont jamais pu garder une position debout sur trois pattes en post-opératoire. Au délai de 10 jours post-opératoire et devant l'étendue et la progression des lésions, il a été décidé de les sacrifier.

Un mouton du groupe A et deux moutons du groupe B ont présenté des complications respiratoires précoces entre J1 et J7. Le mouton du groupe A est mort rapidement, deux jours après l'intervention initiale. Chez les deux moutons du groupe B, la ponction de la cavité pleurale gauche a permis l'exsufflation partielle d'un pneumothorax de grande abondance. Malgré une amélioration transitoire des signes cliniques respiratoires, les deux moutons sont morts respectivement cinq jours et neuf jours après l'intervention chirurgicale initiale.

Un mouton du groupe B et un mouton du groupe C sont morts brutalement, respectivement 2 mois ½ et 5 mois après l'intervention chirurgicale initiale. Ces deux animaux n'avaient pas présenté de signes cliniques particuliers préalables. Aucune complication respiratoire ou cutanée liée au déficit neurologique post-opératoire n'avait été relevée.

Un mouton du groupe A a présenté une désunion cutanée et une surinfection locale de la cicatrice latéro-thoracique, quinze jours après l'intervention initiale. Cette complication a nécessité une reprise chirurgicale locale permettant la guérison de l'infection et la cicatrisation cutanée.

Figure 6 : Aspect clinique de l'asymétrie paralytique de la paroi abdominale chez les moutons des trois groupes

Aucune complication post-opératoire n'est survenue au décours des interventions du 6ème mois sur les huit moutons restants.

Concernant les résultats cliniques, pour les moutons du groupe A, le prélèvement des 11ème, 12ème et 13ème nerfs intercostaux gauches associée à la section des racines L2, L3 et L4 gauches était responsable d'une hypotonie de la paroi abdominale du côté gauche. Cette hypotonie était franche et bien visible, responsable d'une asymétrie abdominale, chez les quatre animaux dès la période postopératoire précoce (Figure 6). Cette hypotonie était nettement régressive chez les quatre animaux au recul final de six mois. Aucun trouble de la marche n'a été noté chez les animaux du groupe A. La section des racines L2, L3 et L4 intéressant pour les racines L2 et L3 les muscles de la paroi abdominale et pour la racine L4 les muscles de la racine du membre inférieur (muscles fessiers).

Pour les moutons du groupe B et C, la lésion hémimédullaire L1 gauche était responsable d'une monoplégie du membre inférieur gauche et d'une hypotonie de la paroi abdominale gauche. Au recul de 6 mois, les deux moutons du groupe B présentaient une régression de l'asymétrie de la paroi abdominale alors que cette asymétrie persistait chez les deux moutons du groupe C. Les six moutons des groupes B et C présentaient une amyotrophie complète du membre inférieur gauche et ne pouvaient se servir du membre inférieur gauche pour marcher.

Concernant les résultats électrophysiologiques, l'enregistrement des potentiels moteurs des racines T11 à L4 a toujours été possible durant la première intervention. Les amplitudes des potentiels recueillis étaient très variables, de 0,1mV à 5,3 mV.

Au recul de 6 mois, l'enregistrement des potentiels moteurs des racines T11, T12 et T13 transplantées a été obtenu pour les six moutons des groupes A et B. A l'exception d'un mouton du groupe A pour lequel la racine L3 ne permettait de recueillir aucun potentiel moteur lors de la stimulation en amont de la zone de suture, toutes les racines lombaires neurotisées permettaient de transmettre un potentiel moteur depuis la zone en amont de la suture nerveuse jusqu'aux muscles effecteurs.

La comparaison entre les potentiels moteurs recueillis lors de l'intervention initiale et au recul de 6 mois est présentée sur les figures 7, 8 et 9.

Concernant les résultats histologiques, pour les cinq moutons des groupes A et B, l'analyse histologique des trois racines neurotisées mettait en évidence de nombreux néofascicules. Les populations axonales présentant des caractéristiques histologiques de régénération représentaient soit la totalité du fascicule, soit seulement une partie de celui-ci (Figure 10), les autres axones présentant un aspect histologique normal.

L'analyse des ganglions sensitifs des cinq moutons des groupes A et B n'a permis de localiser avec certitude le

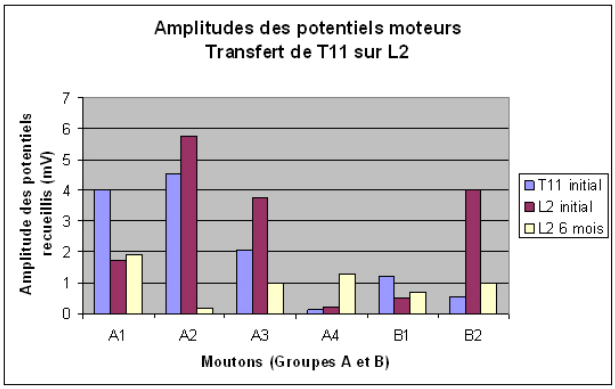

Figure 7 : Représentation graphique de l'amplitude des potentiels moteurs détectés après stimulation des racines T11 et L2 puis six mois après la neurotisation de la racine L2 par la racine T11.

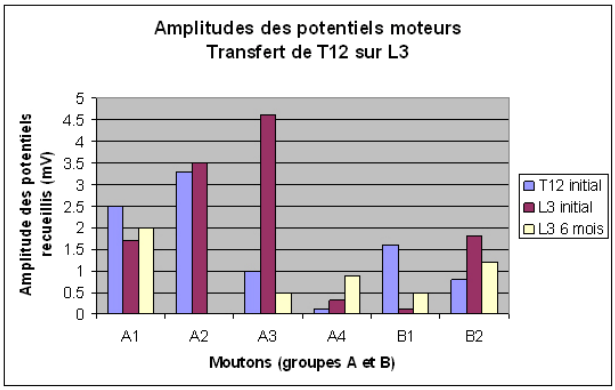

Figure 8 : Représentation graphique de l'amplitude des potentiels moteurs détectés après stimulation des racines T12 et L3 puis six mois après la neurotisation de la racine L3 par la racine T12.

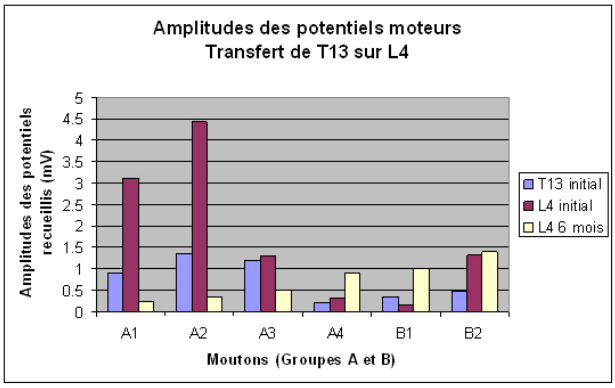

Figure 9 : Représentation graphique de l'amplitude des potentiels moteurs détectés après stimulation des racines T13 et L3 puis six mois après la neurotisation de la racine L4 par la racine T13.

ganglion rachidien postérieur gauche que pour cinq des quinze racines neurotisées. Dans ces cinq cas l'analyse histologique mettait en évidence une population neuronale d'allure histologiquement normale (Figure 11)

L'analyse des lames obtenues après congélation n'a permis de retrouver une fluorescence que sur quelques neurones de la corne antérieure du mouton C1 au niveau du métamère T11 et du métamère T13 (Figure 12). Aucune fluorescence n'a été constatée pour aucune des trois couleurs de traceurs au niveau du métamère T12. Par ailleurs,

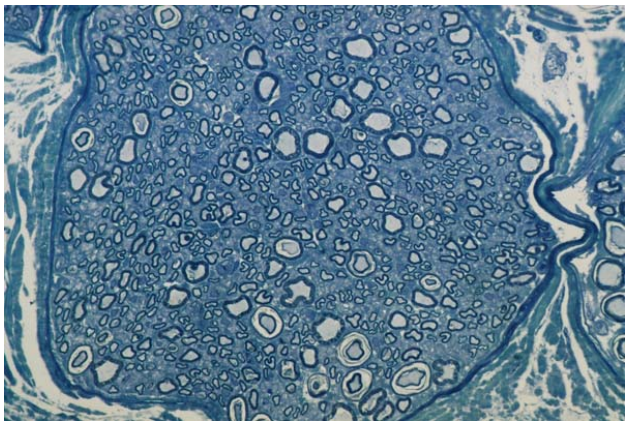

Figure 10 : Aspect histologique (Grossissement x40), après coloration par la thionine, d'un néofascicule de la racine L4 neurotisée du mouton B1, constitué de nombreux axones de repousse de petit calibre et de quelques axones d'aspect normal.

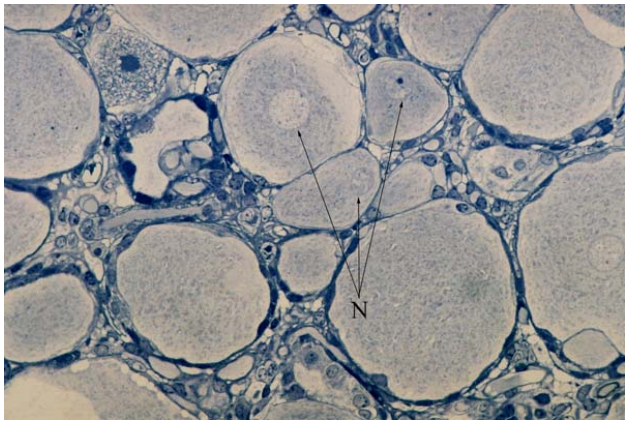

Figure 11 : Aspect histologique (Grossissement x40), après coloration par la thionine, du ganglion rachidien postérieur de la racine L2 du mouton B2 montrant une population neuronale d'allure histologiquement normale (N = Noyaux des corps cellulaires).

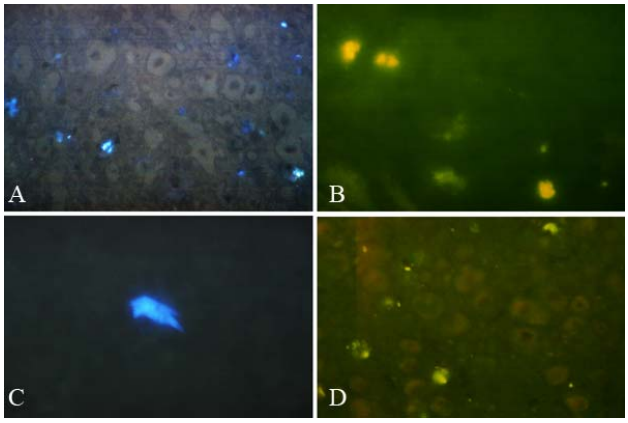

Figure 12 : Analyse histologique mettant en évidence le marquage par le traceur Cascade Blue® des corps cellulaires des neurones de la corne antérieure au niveau du métamère T11 chez le mouton C1 (A : Grossissement x20 et C : Grossissement x 64). Le marquage par le traceur Lucifer Yellow® est mis en évidence sur des corps cellulaires des neurones de la corne antérieure du même mouton au niveau T13 (B et D : Grossissement x20)

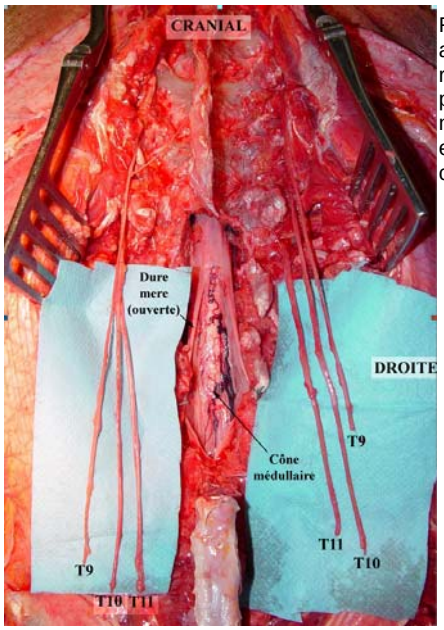

Figure 13 : Vue anatomique après réalisation de six prélèvement de nerfs intercostaux et exposition du cône médullaire.

l'analyse méthodique, pour chacune des trois couleurs, de chacun des trois métamères T11, T12 et T13 des sept autres moutons, n'a jamais permis de mettre en évidence une fluorescence nette des corps cellulaires des neurones. L'analyse des ganglions postérieurs rachidiens s'est également révélée négative.

Discussion

Etude cadavérique

L'anatomie topographique des nerfs intercostaux thoraciques (rameau antérieur des second, troisième quatrième, cinquième et sixième nerfs thoraciques) a été bien décrite dans la littérature. L'anatomie topographique des nerfs intercostaux inférieurs est moins connue. Seul le 12ème nerf intercostal a fait l'objet d'une attention particulière [32]. En effet, son diamètre important et ses ramifications dans la paroi musculaire abdominale constituent un point clé de la réalisation de lambeaux cutanés sensibles dont Yan et Zhong ont réalisé une description anatomique complète en 2000 [33].

Notre travail confirme que les nerfs intercostaux inférieurs ont une anatomie très voisine des nerfs intercostaux thoraciques dans l'espace intercostal latéral. En revanche, ils sont beaucoup plus éloignés du bord caudal de la côte craniale de l'espace dans la portion proximale de leur trajet dans l'espace intercostal postérieur. La connaissance précise de l'anatomie descriptive de cette portion proximale des nerfs intercostaux inférieurs permet leur abord chirurgical en toute sécurité. Il convient d'être particulièrement prudent afin de ne pas risquer de lésion de la plèvre pariétale postérieure sur laquelle repose directement le nerf.

La longueur totale de nerf prélevée au moyen de notre technique de stripping était de 10 à 27 cm avec une moyenne de 17,96 centimètres pour le 9ème nerf intercostal et 15,94 cm pour le 11ème nerf intercostal. Cette longueur n'était pas corrélée à la taille du sujet. Dans 297 cas sur 300, la longueur de nerf intercostal prélevé était suffisante pour réaliser une neurotisation des racines du plexus lombaire dans de bonnes conditions (Figure 13).

L'utilisation du stripper nous a permis de libérer les nerfs sans réaliser un abord chirurgical extensif de chaque espace intercostal latéral. Malgré la progression «aveugle » du stripper dans l'espace intercostal latéral, le risque de lésion pleurale nous paraît limité en raison du caractère atraumatique de l'extrémité distale du stripper d'une part et d'autre part par l'interposition, dans l'espace intercostal latéral, du muscle intercostal interne (musculus intercostalis internus) entre le nerf et la plèvre pariétale. Par ailleurs, nous nous sommes interrogés sur les conséquences de la dévascularisation de ces transplants nerveux mesurant pour la plupart plus de quinze centimètres. Les études portant sur les neurotisations du plexus brachial au moyen des nerfs intercostaux supérieurs n'ont jamais fait état de problèmes relatifs à une dévascularisation du transplant nerveux [3,11,12,34]. Bien qu'utilisant une technique différente de prélèvement, la longueur des transplants nerveux dévascularisés utilisés dans ces indications est comparable à celle obtenue par notre technique. Okinaga[35] a étudié en 1999 l'apport d'une technique de prélèvement de nerf intercostaux vascularisés sur l'efficacité de la repousse axonale après neurotisation. Comme ces auteurs, nous pensons donc que la dévascularisation du transplant n'est pas un facteur limitant la repousse axonale.

Etude chez l'animal

Le choix du modèle animal : Avantages et inconvénients

Il nous a semblé nécessaire d'étudier la faisabilité des neurotisations multiples du plexus lombaire par les nerfs intercostaux inférieurs sur un modèle de gros mammifère avant d'envisager l'application de cette technique à l'homme. En effet, la longueur du transplant nerveux ainsi « dérouté » atteint fréquemment plus de 15 centimètres ce qui est totalement différent des procédures appliquées sur le rongeur ou le petit primate où elle ne dépasse rarement que quelques centimètres. Le modèle animal choisi, le mouton, nous a posé quelques difficultés à la fois méthodologiques et surtout techniques.

Nous avions prévu de réaliser des neurotisations des racines lombaires basses et également sacrées afin d'étudier le résultat clinique de la repousse axonale sur la fonction du membre inférieur. Ainsi, par analogie à la procédure envisagée chez l'homme[36], le repérage et le geste sur les racines L4, L5 et S1 devait avoir lieu dans le canal rachidien, au niveau de leur émergence du cône médullaire. Nous avons constaté que, chez le mouton, le cône médullaire est situé beaucoup plus bas que chez l'homme ou le primate, au niveau de la vertèbre S2. L'émergence des racines lombaires se faisant de façon segmentaire et métamérique jusqu'au sacrum, il n'était donc pas possible, en raison de la longueur insuffisante des transplants nerveux, de réaliser une neurotisation en dessous du niveau de la racine L4. Les neurotisations ont donc concerné les racines L2, L3 et L4. Leur section entraînait une paralysie de la paroi abdominale responsable d'une asymétrie clinique parfaitement visualisable. L'étude de la récupération fonctionnelle a permis de constater l'amélioration franche

de cette asymétrie clinique qui reste malheureusement un élément d'observation assez subjectif. La pratique de la procédure chirurgicale initiale était relativement aisée sur ce modèle animal. Nous avons pu mener à terme une chirurgie longue avec un saignement peropératoire non-négligeable sans complications peropératoires en raison de la robustesse de ces animaux.

En revanche, de nombreuses complications sont survenues durant la période postopératoire. D'une part, le mouton ne semble pas très adapté à la marche sur trois pattes comme peut l'être le chien ou le chat[37,38]. Son équilibre est beaucoup plus précaire, certainement en partie en raison de son morphotype, et les moutons des groupes B et C ont souvent mis plusieurs jours avant de pouvoir conserver une position stable. Deux moutons du groupe C, au début de notre expérience, ont présenté rapidement des complications cutanées et ont dû être sacrifiés.

D'autre part, certains animaux ont eu des complications respiratoires. Le prélèvement des trois nerfs intercostaux inférieurs, en contact direct avec la plèvre pariétale, est certainement responsable d'épanchements liquidiens dans la majorité des cas. Nous n'avons pas su proposer de solution applicable en pratique, la seule pouvant être proposée étant le drainage systématique de la cavité pleurale gauche lors de la procédure chirurgicale initiale.

Analyse critique des résultats

Nous avons progressivement mis au point une technique fiable de recueil des potentiels moteurs chez le mouton. Cet apprentissage a nécessité le concours, pour chaque séance, d'un collègue compétent en électrophysiologie humaine et a nécessité des procédures de détection et d'enregistrement parfois longues, surtout au début de l'expérience. L'enregistrement des potentiels moteurs des nerfs intercostaux et des racines L2, L3 et L4 est au final assez simple à obtenir. Les modifications des potentiels moteurs enregistrés sur les racines thoraciques des moutons du groupe A et B, lors de la procédure initiale puis sur les trois racines lombaires neurotisées chez ces mêmes moutons, six mois après, sont variables. Dans un cas (Neurotisation de L3 chez le mouton A2), le potentiel moteur n'a pu être retrouvé, six mois après le geste de neurotisation, et cela malgré l'identification macroscopique de la zone de neurotisation. Pour les dix-sept autres racines neurotisées, le potentiel moteur a toujours été enregistré. Par rapport à l'amplitude du potentiel moteur de la racine lombaire correspondante, lors de la procédure initiale, le potentiel enregistré six mois après la neurotisation était plus important dans neuf cas et moins important dans huit cas. Toutefois, en raison de la modification spontanée de l'amplitude des potentiels moteurs constatée sur les moutons du groupe contrôle dans l'intervalle des six mois, nous pensons qu'il est difficile de « quantifier » la qualité de la repousse axonale par la seule analyse de l'amplitude des potentiels moteurs.

L'étude des lames en paraffine confirme l'importance de cette repousse axonale au sein des racines lombaires neurotisées. Celles-ci présentent dans tous les cas (au total 18 racines) d'importants contingents de fibres de petit calibre et faiblement myélinisées présentant des caractéristiques de repousse axonale. Concernant l'étude de la repousse axonale des fibres sensitives, nous avons constaté un aspect histologiquement normal des cinq ganglions sensitifs qui ont pu être identifiés formellement sur les coupes histologiques. Ceci traduit l'existence d'une reconnexion des afférences sensitives après la neurotisation permettant de garder une continuité entre les corps cellulaires des neurones sensitifs et les axones sensitifs périphériques[19,39].Nous avons rencontré de nombreux échecs dans l'utilisation du marquage fluorescent par les résines de type Dextran. Cette technique est pourtant largement employée pour étudier la continuité fonctionnelle entre les corps cellullaires et les axones, à la fois de la voie motrice et de la voie sensitive notamment chez le rongeur [40]. Les résultats ont pour notre part été assez décevants. La quantité de marqueur était peut être insuffisante, d'autant que celle-ci a pu être « diluée » en raison du saignement local postopératoire. Par ailleurs, la durée de huit jours entre le marquage et le sacrifice des animaux, qui semble suffisante d'après les précédents travaux publiés avec cette technique[40-42], était peut être, dans le cas de notre étude, insuffisante pour permettre au marqueur fluorescent de remonter jusqu'aux corps cellulaires.

Conclusions

Sur un plan purement technique et chirurgical, la neurotisation de trois racines lombaires par les derniers nerfs intercostaux est réalisable chez l'homme. La meilleure connaissance du trajet et des rapports anatomiques de ces nerfs rend possible leur abord chirurgical, proximal au niveau de leur émergence du foramen inter-vertébral, et distal à la face latérale du tronc. La technique de prélèvement utilisant un stripper pour la portion intermédiaire nous semble fiable et reproductible. Tout en réduisant le traumatisme pariétal, elle permet de prélever une longueur suffisante de nerf pour réaliser une neurotisation des racines lombaires au niveau de leur émergence du cône médullaire. Cette technique de prélèvement à l'aide du stripper ne semble pas entraîner de lésions histologiques plus fréquemment qu'avec une technique chirurgicale classique exposant la totalité du nerf dans l'espace intercostal.

La première partie de notre travail, réalisée sur sujets anatomiques, ne permet pas d'étudier la finalité de cette nouvelle procédure chirurgicale qui est la repousse axonale, au travers du transplant nerveux intercostal, dans les racines nerveuses lombaires dénervées. Ceci a justifié l'utilisation d'un modèle animal comme le mouton. Toutefois, la réalisation de lésions médullaires expérimentales est parfois responsable d'une grabatisation et de complications cutanées imposant le sacrifice précoce de l'animal. Il semble donc difficile d'utiliser le mouton « en routine » comme modèle d'expérimentation appliqué aux lésions médullaires.

Après un délai de six mois, la récupération fonctionnelle partielle des muscles de la paroi abdominale innervés par les trois racines neurotisées a été constatée. L'analyse des potentiels moteurs de dix-sept racines neurotisées sur dix-huit permet de conclure à la continuité entre les axones et l'effecteur musculaire et ce, chez deux moutons, malgré l'existence d'une lésion médullaire entre l'émergence de

la racine transplantée et le niveau de la racine neurotisée.

L'étude histologique confirme l'importance de la repousse axonale sur l'ensemble des racines neurotisées. La voie sensitive semble également restaurée dans sa continuité avec une bonne trophicité des ganglions rachidiens postérieurs qui ont pu être observés. En revanche, la technique de marquage axonal fluorescent n'a pas permis d'apporter la confirmation histologique de la continuité « fonctionnelle » entre les axones et les corps cellulaires sensitifs et moteurs des racines neurotisées.

Les neurotisations multiples du plexus lombaire par les nerfs intercostaux inférieurs peuvent donc permettre de ré-innerver des territoires situés en aval d'une lésion médullaire distale. Il est improbable que l'ensemble des territoires concernés par une section médullaire complète puisse être ré-innervés mais cette stratégie pourrait être, dans un premier temps, appliquée aux lésions médullaires incomplètes entraînant des déficits sensitifs ou moteurs bien systématisés. Notre souhait est de proposer rapidement cette option chirurgicale à de tels patients, dans un cadre compatible avec la réglementation en vigueur, notamment sur le plan éthique.

Par ailleurs, nous poursuivons nos travaux sur les neurotisations appliquées aux lésions médullaires cervicales. Ainsi, les neurotisations par les premières racines cervicales pourraient être utilisées pour traiter les paralysies phréniques dans les lésions cervicales hautes et ainsi améliorer l'autonomie respiratoire des patients tétraplégiques. Compte tenu des difficultés rencontrées sur le mouton, nous poursuivons ces recherches sur un nouveau modèle de rongeur.

Références

1. 1. Ramon y Cajal S. Degeneration and Regeneration of the Nervous System. New York: Hafner, 1959.
2. 2. Carlstedt T, Linda H, Cullheim S, Risling M. Reinnervation of hind limb muscles after ventral root avulsion and implantation in the lumbar spinal cord of the adult rat. *Acta Physiol Scand* 1986;**128**(4)**:**645-6.
3. 3. Carlstedt TP, Hallin RG, Hedstrom KG, Nilsson-Remahl IA. Functional recovery in primates with brachial plexus injury after spinal cord implantation of avulsed ventral roots. *J Neurol Neurosurg Psychiatry* 1993;**56**(6)**:**649-54.
4. 4. Salonen V, Aho H, Roytta M, Peltonen J. Quantitation of Schwann cells and endoneurial fibroblast-like cells after experimental nerve trauma. *Acta Neuropathol (Berl)* 1988;**75**(4)**:**331-6.
5. 5. Sjoberg J, Kanje M, Edstrom A. Influence of non-neuronal cells on regeneration of the rat sciatic nerve. *Brain Res* 1988;**453**(1-2)**:**221-6.
6. 6. Seckel BR. Enhancement of peripheral nerve regeneration. *Muscle Nerve* 1990;**13**(9)**:**785-800.
7. 7. Guenard V, Kleitman N, Morrissey TK, Bunge RP, Aebischer P. Syngeneic Schwann cells derived from adult nerves seeded in semipermeable guidance channels enhance peripheral nerve regeneration. *J Neurosci* 1992;**12**(9)**:**3310-20.
8. 8. Tedeschi B, Liuzzi FJ. Axotomized frog sciatic nerve releases diffusible neurite-promoting factors. *Brain Res Dev Brain Res* 1992;**69**(1)**:**97-107.
9. 9. Bertelli JA, Mira JC. Brachial plexus repair by peripheral nerve grafts directly into the spinal cord in rats. Behavioral and anatomical evidence of functional recovery. *J Neurosurg* 1994;**81**(1)**:**107-14.
10. 10. Cheng H, Cao Y, Olson L. Spinal cord repair in adult paraplegic rats: partial restoration of hind limb function. *Science* 1996;**273** (5274)**:**510-3.
11. 11. Cheng H, Shoung HM, Wu ZA, Chen KC, Lee LS. Functional connectivity of the transected brachial plexus after intercostal neurotization in monkeys. *J Comp Neurol* 1997;**380**(2)**:**155-63.
12. 12. Hattori Y, Doi K, Fuchigami Y, Abe Y, Kawai S. Experimental study on donor nerves for brachial plexus injury: comparison between the spinal accessory nerve and the intercostal nerve. *Plast Reconstr Surg* 1997;**100**(4)**:**900-6.
13. 13. Liu S, Peulve P, Jin O, et al. Axonal regrowth through collagen tubes bridging the spinal cord to nerve roots. *J Neurosci Res* 1997;**49**(4)**:**425-32.
14. 14. Liu S, Kadi K, Boisset N, Lacroix C, Said G, Tadie M. Reinnervation of denervated lumbar ventral roots and their target muscle by thoracic spinal motoneurons via an implanted nerve autograft in adult rats after spinal cord injury. *J Neurosci Res* 1999;**56**(5)**:**506-17.
15. 15. Liu S, Said G, Tadie M. Regrowth of the rostral spinal axons into the caudal ventral roots through a collagen tube implanted into hemisected adult rat spinal cord. *Neurosurgery* 2001;**49**(1)**:**143-50; discussion 150-1.
16. 16. Liu S, Damhieu P, Devanze P, Said G, Heard JM, Tadie M. Efficient reinnervation of hindlimb muscles by thoracic motor neurons after nerve cross-anastomosis in rats. *J Neurosurg* 2003;**99** (5)**:**879-85.
17. 17. Dam-Hieu P, Liu S, Tadie M. Experimental bypass surgery between the spinal cord and caudal nerve roots for spinal cord injuries. *Neurochirurgie* 2004;**50**(5)**:**500-14.
18. 18. Tadie M, Liu S, Robert R, et al. Partial return of motor function in paralyzed legs after surgical bypass of the lesion site by nerve autografts three years after spinal cord injury. *J Neurotrauma* 2002;**19**(8)**:**909-16.
19. 19. Dam-Hieu P, Liu S, Choudhri T, Said G, Tadie M. Regeneration of primary sensory axons into the adult rat spinal cord via a peripheral nerve graft bridging the lumbar dorsal roots to the dorsal column. *J Neurosci Res* 2002;**68**(3)**:**293-304.
20. 20. Lim HH, Baskaran. Intercostal nerve neurotization of the femoral nerve in patients with paraplegia--an anatomical feasibility study. *Med J Malaysia* 2001;**56 Suppl C:**61-5.
21. 21. Liu S, Bodjarian N, Langlois O, et al. Axonal regrowth through a collagen guidance channel bridging spinal cord to the avulsed C6 roots: functional recovery in primates with brachial plexus injury. *J Neurosci Res* 1998;**51**(6)**:**723-34.
22. 22. Liu S, Aghakhani N, Boisset N, Said G, Tadie M. Innervation of the caudal denervated ventral roots and their target muscles by the rostral spinal motoneurons after implanting a nerve autograft in spinal cord-injured adult marmosets. *J Neurosurg* 2001;**94**(1 Suppl)**:**82-90.
23. 23. Emery E, Horvat JC, Tadie M. [Motor reconnection between the damaged cervical cord and the denervated biceps muscle using an autologous peripheral nerve segment in the adult marmoset]. *Chirurgie* 1997;**122**(4)**:**252-9.
24. 24. Emery E, Rhrich-Haddout F, Kassar-Duchossoy L, Lyoussi B, Tadie M, Horvat JC. Motoneurons of the adult marmoset can grow axons and reform motor endplates through a peripheral nerve bridge joining the locally injured cervical spinal cord to the denervated biceps brachii muscle. *J Neurosci Res* 2000;**62**(6)**:**821-9.
25. 25. Levi AD, Dancausse H, Li X, Duncan S, Horkey L, Oliviera M. Peripheral nerve grafts promoting central nervous system regeneration after spinal cord injury in the primate. *J Neurosurg* 2002;**96**(2 Suppl)**:**197-205.
26. 26. Turbes CC. Implantation of multiple intercostal nerve neuromas in lesioned spinal cord-repair, regeneration and rehabilitation strategies. *Biomed Sci Instrum* 2002;**38:**21-8.
27. 27. Zhao S, Beuerman RW, Kline DG. Neurotization of motor nerves innervating the lower extremity by utilizing the lower intercostal nerves. *J Reconstr Microsurg* 1997;**13**(1)**:**39-45.
28. 28. Schalow G, Aho A, Lang G. Microanatomy and number of nerve fibres of the lower intercostal nerves with respect to a nerve anastomosis. Donor nerve analysis. I. (IV). *Electromyogr Clin Neurophysiol* 1992;**32**(4-5)**:**171-85.
29. 29. Livshits A, Catz A, Folman Y, et al. Reinnervation of the neurogenic bladder in the late period of the spinal cord trauma. *Spinal Cord* 2004;**42**(4)**:**211-7.

30. 30. Zhang S, Johnston L, Zhang Z, et al. Restoration of stepping-forward and ambulatory function in patients with paraplegia: rerouting of vascularized intercostal nerves to lumbar nerve roots using selected interfascicular anastomosis. *Surg Technol Int* 2003;**11:**244-8.
31. 31. Putz R, Pabst R. Paroi du thorax et de l'abdomen. In: Sobotta, ed. Atlas d'anatomie humaine. Tome 2: Tronc, viscères, membre inférieur. 4ème édition française. Cachan: Editions Médicales Internationales, 2000.
32. 32. Aubert J, Koumare K, Dufrenot A. [Anatomical study of the twelfth intercostal nerve and oblique lumbotomies (author's transl)]. *J Urol (Paris)* 1981;**87**(5)**:**283-9.
33. 33. Yan L, Zhong S. [Applied anatomy of the transverse rectus abdominis musculocutaneous (TRAM) flap in relation to the eleventh or twelfth thoracic nerve]. *Zhonghua Zheng Xing Wai Ke Za Zhi* 2000;**16**(2)**:**81-3.
34. 34. Asfazadourian H, Tramond B, Dauge MC, Oberlin C. Morphometric study of the upper intercostal nerves: practical application for neurotizations in traumatic brachial plexus palsies. *Chir Main* 1999;**18**(4)**:**243-53.
35. 35. Okinaga S, Nagano A. Can vascularization improve the surgical outcome of the intercostal nerve transfer for traumatic brachial plexus palsy? A clinical comparison of vascularized and non-vascularized methods. *Microsurgery* 1999;**19**(4)**:**176-80.
36. 36. Court C, Vialle R, Lepeintre JF, Tadie M. The thoracoabdominal intercostal nerves: an anatomical study for their use in neurotization. *Surg Radiol Anat* 2005;**27**(1)**:**8-14.
37. 37. Helgren ME, Goldberger ME. The recovery of postural reflexes and locomotion following low thoracic hemisection in adult cats involves compensation by undamaged primary afferent pathways. *Exp Neurol* 1993;**123**(1)**:**17-34.
38. Tok S, Schmid UD, Ferbert A, Davenport T. Intercostolumbar spinal nerve anastomosis. An experimental study in dogs. *Spine* 1991;**16**(4)**:**463-6.
39. Donnerer J. Regeneration of primary sensory neurons. *Pharmacology* 2003;**67**(4)**:**169-81.
40. Lozeron P, Krarup C, Schmalbruch H. Regeneration of unmyelinated and myelinated sensory nerve fibres studied by a retrograde tracer method. *J Neurosci Methods* 2004;**138**(1-2)**:**225-32.
41. Schmued L, Kyriakidis K, Heimer L. In vivo anterograde and retrograde axonal transport of the fluorescent rhodamine-dextran-amine, Fluoro-Ruby, within the CNS. *Brain Res* 1990;**526**(1)**:**127-34.
42. Novikova L, Novikov L, Kellerth JO. Persistent neuronal labeling by retrograde fluorescent tracers: a comparison between Fast Blue, Fluoro-Gold and various dextran conjugates. *J Neurosci Methods* 1997;**74**(1)**:**9-15.

Discussion

Intervention de Ph Vichard

La neurotisation des nerfs intercostaux est une opération ancienne, ce qui ne diminue en rien votre mérite.

Pouvez-vous donc nous dire les résultats de cette neurotisation dans le traitement des paralysies les plus graves du plexus brachial (arrachement au niveau de la moelle) ?

Réponse de R Vialle

Le traitement chirurgical des lésions supraclaviculaires complètes du plexus brachial se heurte la plupart du temps à une inadéquation entre un nombre insuffisant de racines disponibles et une quantité importante de nerfs à réinnerver. En l'absence de racine greffable, il faut s'orienter vers des neurotisations directes en utilisant les nerfs intercostaux, le nerf spinal et en privilégiant la récupération de la flexion du coude en neurotisant en priorité le nerf musculo-cutané.

L'utilisation de nerfs situés en dehors du plexus brachial (appelée transfert nerveux extraplexuel) comme source de réinnervation a été proposée, dès 1963, dans le cadre des lésions du plexus brachial par Seddon. Le principe en est de déconnecter un nerf sain de son territoire pour le suturer sur la partie post-lésionnelle du nerf traumatisé. Depuis cette technique s'est particulièrement développée, les principaux nerfs utilisés étant les nerfs intercostaux et le nerf spinal externe.

Les résultats post-opératoires après transferts neuro-nerveux extra-plexuels sont diversement appréciés dans la littérature et sont fréquemment considérés comme inférieurs à ceux des greffes à partir de racines présumées non avulsées.

Toutefois, l'évaluation du résultat à long terme de ces techniques est extrêmement difficile tant les techniques utilisées depuis des années par les différentes équipes sont différentes. De plus, les méthodes d'évaluation préopératoire et post-opératoire ne sont pas univoques et les techniques de ré-innervation sont fréquemment associées, soit dans le même temps, soit dans un temps différé à des techniques de réanimation motrice par transfert musculo-tendineux.

Finalement, la récupération de la flexion active du coude constitue l'objectif prioritaire en cas de réparation nerveuse pour lésion sévère supraclaviculaire du plexus brachial chez l'adulte. La flexion du coude représente le meilleur modèle fonctionnel d'évaluation des résultats après réparation nerveuse des lésions du plexus brachial selon Allieu qui a publié en 1997 une intéressante série comparative des résultats fonctionnels à long terme après ré-innervation du nerf musculo-cutané, soit par utilisation des racines non-avulsées du plexus, soit par utilisation d'un transplant extra-plexuel (soit le nerf suprascapulaire, soit les nerfs intercostaux supérieurs). Cette étude montre que les greffes à partir d'une racine non avulsée ont de meilleurs résultats que les transferts nerveux avec greffons d'interposition, toutefois cette différence n'est pas suffisamment importante pour être statistiquement significative. Les greffes à partir d'une racine non avulsée sont donc à privilégier par rapport aux transferts avec greffons d'interposition, excepté en cas de doute et a fortiori de certitude sur l'avulsion de C5 et de C6. Toutefois, les neurotisations extra-plexuelles restent nécessaires lorsqu'il n'y a plus aucune racine disponible en raison de l'étendue des lésions d'avulsion radiculaire.

Intervention de Y Chapuis

Vous avez au début parfaitement montré l'enjeu humain et financier auquel se propose de répondre votre remarquable

travail.

Un mot d'histoire d'abord : il y a un demi siècle, ici même, Georges Thomeret rapportait une suture de moelle épinière pour traiter une paraplégie, hélas sans résultat.

Ensuite une question : vous avez fait allusion au recours aux cellules souches. Pouvez-vous très brièvement situer l'état de leur utilisation ?

Réponse de R Vialle

Les scientifiques et les patients atteints de lésions médullaires placent de grands espoirs dans la recherche sur les cellules souches en raison des formidables capacités potentielles de ces cellules indifférenciées. De nombreux groupes de chercheurs s'efforcent d'obtenir la régénération des fibres nerveuses sectionnées au niveau de la moelle épinière grâce à ce type de cellules.

Deux voies de recherche méritent d'être détaillées :

La première est l'utilisation des cellules souches endogènes « adultes » déjà présentes dans la moelle épinière lésée.

Il a déjà été maintes fois décrit que des cellules souches étaient présentes dans la moelle épinière. On sait par exemple aujourd'hui qu'après une lésion de la moelle épinière, ces cellules continuent à se développer en cellules gliales – cellules responsables de la formation de la gaine de myéline des fibres nerveuses. Les cellules souches ne sont donc pas programmées initialement pour produire de nouvelles cellules nerveuses dans la moelle épinière. Or, c'est précisément cet aspect qui serait important pour une guérison de la moelle épinière atteinte. De plus, même si les cellules gliales «explosent» littéralement après une lésion et se multiplient fortement, rares sont celles qui se développent jusqu'au stade de cellules matures, raison pour laquelle l'isolation (myélinisation) des fibres nerveuses est imparfaite ou fait même totalement défaut. Le résultat est donc inévitablement une « cicatrice » gliale, imperméable à la repousse axonale.

Une différenciation favorable des cellules souches de la moelle épinière peut être obtenue dans un milieu de culture, c'est pourquoi l'hypothèse communément admise est que l'environnement de la moelle épinière exerce une influence inhibitrice et néfaste sur les cellules souches. Les travaux actuels ont pour but de déterminer quels facteurs peuvent influencer favorablement la différenciation des cellules souches endogènes après un traumatisme médullaire. Citons les travaux d'une équipe Suisse dirigée par le Dr Martin Schwab qui a découvert à la fin des années 80 une protéine qui bloque la croissance des fibres nerveuses lésées. Martin Schwab et ses collaborateurs ont depuis développé un anticorps capable de neutraliser l'action inhibitrice de la protéine Nogo. Les essais cliniques avec cet anticorps sont actuellement en cours.

La seconde est l'utilisation des cellules souche embryonnaires.

Des travaux récents publiés dans la revue « Neurology » démontrent les avancées très importantes faites dans l'utilisation des cellules souches embryonnaires. Après culture de cellules souches embryonnaires de manière à ce qu'elles se différencient en précurseurs neuraux, 60000 de ces cellules ont été injectées dans les moelles épinières de rats préalablement paralysés par injection d'un virus. Les rats ont ensuite été divisés par lots afin de leur faire subir différents traitements complémentaires. Le traitement efficace est à base de dbcAMP et de rolipram qui contrent l'action inhibitrice de la myéline, substance qui isole les fibres nerveuses dans la moelle épinière. Ainsi les nouveaux axones formés peuvent se connecter sur le réseau pré existant. Les scientifiques ont également injecté le facteur de croissance GDNF dans le nerf sciatique de l'animal afin d'orienter la croissance axonale. Trois mois après les implants de cellules souches, 20% des cellules injectées sont transformées en motoneurones, 120 d'entre eux ont formé des jonctions neuromusculaires, dont seulement 50 sont électriquement actives Malgré ce faible nombre, 11 des 15 rats de ce lot ont pu retrouver une locomotion partielle mais significative. Apres 6 mois, les rats sont capables de soutenir leur poids et de faire des pas en utilisant leurs pieds pour se propulser.

Ces résultats sont prometteurs, mais un long chemin reste à parcourir pour tester une stratégie similaire chez l'humain. Dans un premier temps, la thérapie devra être évaluée sur un modèle animal plus grand pour s'assurer que la reconnexion neuronale est possible sur des distances importantes.