Développement d'un outil informatique de guidage pour la ponction rénale percutanée par projection virtuelle du trajet de ponction échographique dans des images de fluoroscopie

P. MOZER
Service d'Urologie et de transplantation rénale – Pr F. Richard.
Groupe Hospitalier Pitié-Salpétrière.
47-83, boulevard de l'Hôpital.
75651 PARIS Cedex 13, France.
et
Equipe GMCAO - Laboratoire TIMC/IMAG (CNRS UMR 5525)
IN3S - Faculté de Médecine, Domaine de la Merci
38706 La Tronche Cedex, France

Correspondance :
pierre.mozer@psl.aphp.fr

Résumé

Les instruments chirurgicaux deviennent aujourd'hui de plus en plus complexes. Pour preuve, l'utilisation de robots (particulièrement en urologie) ou de systèmes dits de navigation (particulièrement en orthopédie) devient de plus en plus fréquente.

Leur invention par le seul chirurgien devient de ce fait impossible et le développement de nouveaux systèmes passe donc par une coopération entre chercheurs et chirurgiens.

L'objectif de cette présentation est de décrire le cheminement de la création d'un système permettant de faciliter la ponction du rein au cours de la chirurgie percutanée qui est réalisée le plus souvent pour l'ablation d'une lithiase. Ce système repose sur la projection virtuelle en temps réel d'un trajet de ponction échographique dans des images de fluoroscopie acquises antérieurement.

La problématique clinique qui a conduit au développement d'un tel outil est présentée tout d'abord.

La naissance de la collaboration avec les chercheurs est décrite.

Après la description des technologies employées, les différentes étapes de recherche, les premières études sur fantôme et les premiers tests sur patients sont présentés.

Enfin la question du transfert technologique est abordée à travers le marquage CE du système et la description de la création d'une micro-entreprise chargée de sa commercialisation.

Mots clés : Ponction rénale / Néphrolithotomie percutanée / Navigation / Fusion d'Images.

Abstract

Aid to percutaneous renal access by virtual projection of the ultrasound puncture tract onto fluoroscopic images

The use of robots (particularly in urology) or navigation systems (particularly in orthopedics) becomes increasingly frequent. Considering the complexity of such systems, their invention by the surgeon becomes impossible and cooperation between researchers and surgeons is necessary for their development.

The objective of this article is to describe advances in the creation of a system helping the surgeon to perform the puncture of the kidney during the percutaneous surgery of this organ, usually for the ablation of a lithiasis.

We believe that it is possible to improve the precision and safety of percutaneous renal access by using computerized methods to virtually project the ultrasound puncture tract onto pre-operative fluoroscopic images.

Clinical problems are presented which led to the development of such a tool with the help of a research laboratory.

We describe successively the technologies employed, the various stages of research, the first studies on phantom and the first tests on patients. Finally the question of the technology transfer is discussed through labeling CE-approval of the system allowing its use in a routine way in the operating room.

Keywords : Kidney Puncture / Percutaneous Nephrolithotomy / Navigation / Image Fusion.

Introduction

L'accès rénal percutané, décrit la première fois par Goodwin en 1955 [1], consiste à atteindre rapidement et avec précision une cible dans les cavités excrétrices. Ce geste est le premier temps opératoire de la néphrolithotomie percutanée (NLPC). Il consiste à dilater le trajet ponctionné afin d'introduire dans le rein un endoscope.

Il est démontré qu'optimiser le trajet de ponction en visant l'axe d'une papille permet de diminuer le risque d'hémorragie et de transfusion [2]. Enfin, le succès de la ponction est directement lié à l'expérience de l'opérateur [3, 4].

Actuellement, en routine clinique, la ponction est effectuée le plus souvent sous fluoroscopie et/ou échographie. Chacune de ces modalités d'imagerie présente des inconvénients. La fluoroscopie, qui expose aux rayons X le patient et l'équipe soignante, permet d'obtenir des images dans des plans différents mais uniquement en 2 dimensions (2D) alors que l'échographie donne une image 2D souvent floue du rein et de la cible, mais sans aucun risque.

Afin de minimiser ces inconvénients certaines équipes utilisent pour les cas difficiles le scanner [5], mais les ponctions avec cet outil, en dehors du fait qu'elles nécessitent une intervention en deux temps, restent difficiles car les mouvements du rein ne peuvent pas être pris en compte en temps réel.

On estime que la courbe d'apprentissage pour la NLPC atteint un plateau après 60 patients [6].

Afin de tenter de diminuer celle-ci, deux systèmes sont en cours de développement.

Le premier système appelé PAKY [7] est un bras robotique télémanipulé à l'aide de joysticks. L'opérateur dirige, au cours d'une apnée, le robot vers une cible repérée dans les images fluoroscopiques. Des travaux sont actuellement en cours pour automatiser la ponction mais cette technique est lourde à mettre en œuvre et apporte un guidage seulement monomodal en 2D. Le second système est un outil de réalité augmentée [8] projetant sur le corps du patient le scanner préopératoire. Ce système ne permet pas de suivre le geste de ponction.

L'absence de solution simple m'a ainsi conduit à convaincre un laboratoire de recherche de travailler sur le sujet.

Naissance d'une collaboration entre cliniciens et chercheurs

L'état de l'art, qui a consisté en une analyse bibliographique et une recherche sur internet de la littérature grise, a permis d'identifier les laboratoires de recherche français travaillant dans le domaine de la Thérapie Guidée par l'Image (TGI). Les directeurs de recherche de trois laboratoires différents ont été alors été contactés. Deux d'entre eux ont été intéressés par la problématique scientifique générée par la demande clinique. Après visite des différentes équipes, l'équipe GMCAO (Gestes-Médicaux Chirurgicaux Assistés par Ordinateur) de Grenoble m'a alors proposé de débuter une étude de faisabilité en effectuant un DEA.

L'équipe de recherche GMCAO, hors personnel administratif, est constituée d'une trentaine de personnes, dont une dizaine de membres dits permanents. Si on la compare à un service de chirurgie hospitalier, on peut dire pour les membres permanents que : le directeur de recherche à le rôle de chef de service, les 5 chercheurs temps plein le rôle de praticiens hospitaliers et les 4 ingénieurs le rôle de chef de clinique.

Le reste de l'équipe est constitué d'étudiants en thèse qui restent en général 3 ans dans le laboratoire et dont le rôle peut être assimilé à celui des internes et de stagiaires d'écoles d'ingénieurs qui restent dans l'équipe quelques mois et dont le rôle peut être assimilé à celui des externes.

La réalisation de mon DEA dans l'équipe a permis de sensibiliser plusieurs de ses membres à l'urologie et en particulier aux interventions sur le rein et la prostate.

Des travaux préliminaires sur la fusion d'images échographiques et scanner de rein [8-14] ont permis de faire la part des choses entre la demande clinique et les possibilités techniques. Nous nous sommes ainsi aperçus que l'approche consistant à fusionner des données scanner et échographique manquerait de robustesse pour une utilisation clinique routinière.

Nous nous sommes alors orientés vers un système de fusion d'images fluoroscopie-échographie qui permet en temps réel de projeter de façon virtuelle le trajet de ponction échographique dans des images de fluoroscopie acquises antérieurement.

Pour avancer, cette collaboration a nécessité des financements qui ont été obtenu par l'intermédiaire d'appels d'offre du programme hospitalier national recherche clinique (PHRC) et programme du réseau national technologies de la santé (RNTS).

Application de fusion fluoroscopie – échographie

Matériel et méthode

Afin de dilater les cavités pyélocalicielles (CPC) et de les rendre visibles en fluoroscopie, nous plaçons dans un premier temps une sonde urétérale dans la tige calicielle supérieure alors que le patient est en position gynécologique. Le patient est ensuite installé en décubitus ventral et

Figure 1 : Scène opératoire

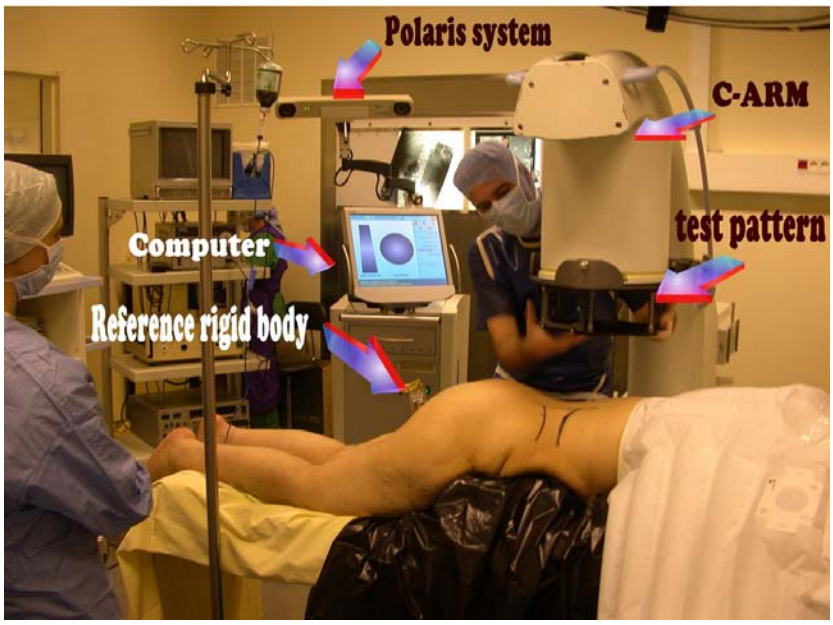

Figure 2 : sonde d'échographie avec rigid body.

les CPC sont remplies avec du produit de contraste mélangé à du carmin d'indigo.

Le principe de mise en correspondance ou de fusion des images repose sur la possibilité de localiser dans l'espace au sein du bloc opératoire (figure 1) le fluoroscope et la sonde d'échographie. Pour cela nous utilisons un système de caméra infra-rouge Polaris® (Northern Digital Inc, Ontario, Canada) qui visualise des marqueurs placés sur les différents instruments. Ce type de localisateur est déjà utilisé en routine clinique au bloc opératoire par les systèmes de navigation chirurgicaux et tout particulièrement en orthopédie. Il permet d'obtenir en temps réel la position dans l'espace des instruments chirurgicaux avec une précision de l'ordre du millimètre.

Nous fixons sur le fluoroscope une mire dite de calibration et sur la sonde échographique un corps-rigide (figure 2). Afin de connaître la position relative du fluoroscope et de la sonde d'échographie pendant l'ensemble de l'intervention, il est nécessaire de fixer sur la table d'intervention un corps-rigide dit de référence. Sur la mire et les corps-rigides sont placés des marqueurs visibles par le Polaris®. Le système Polaris® permet donc de connaître en temps réel la position de la sonde d'échographie par rapport à l'image de fluoroscopie.

La première étape consiste à effectuer l'acquisition des images fluoroscopiques.

Le rein étant mobile avec la respiration, nous demandons à l'anesthésiste de programmer le respirateur artificiel en fin d'expiration afin de stopper la ventilation pendant moins de 10 secondes et nous effectuons une première acquisition d'image. Il est possible d'obtenir des images sous plusieurs incidences (à -30° et + 30°) en demandant simplement à l'anesthésiste de reprogrammer une pause respiratoire au même temps respiratoire.

Obtenir des images de fluoroscopie selon plusieurs incidences est particulièrement utile pour visualiser l'ensemble des calices et déterminer l'axe des tiges calicielles.

Le fluoroscope est ensuite retiré du champ opératoire de façon à ne pas gêner l'opérateur.

A partir de ce moment, le système informatique qui a intégré dans l'espace la position des images fluoroscopiques est en mesure de mettre en correspondance le trajet de ponction choisi sur la sonde échographique. Seule se déplace alors la sonde d'échographie munie de son guide de ponction. L'opérateur visualise donc en temps réel à la fois le trajet de ponction sur l'image échographique et aussi son trajet virtuel sur toutes les incidences de fluoroscopie. Le rein bouge bien sûr dans l'image échographique, mais il est éventuellement possible de demander de nouveau à l'anesthésiste d'effectuer une pause respiratoire avec le même volume insufflé lors de l'acquisition fluoroscopique afin que la fusion soit parfaite. L'opérateur est donc en mesure de déterminer le meilleur trajet de ponction et peut contrôler la progression de l'aiguille sur l'échographie. L'opérateur utilise donc les performances de chacun des systèmes de repérage, de façon simultanée et au prix d'une exposition minimale aux rayons X. Il existe donc une véritable synergie des deux systèmes qui laisse à l'expert toute liberté d'action pendant son geste opératoire.

Figure 3 : Fantôme.

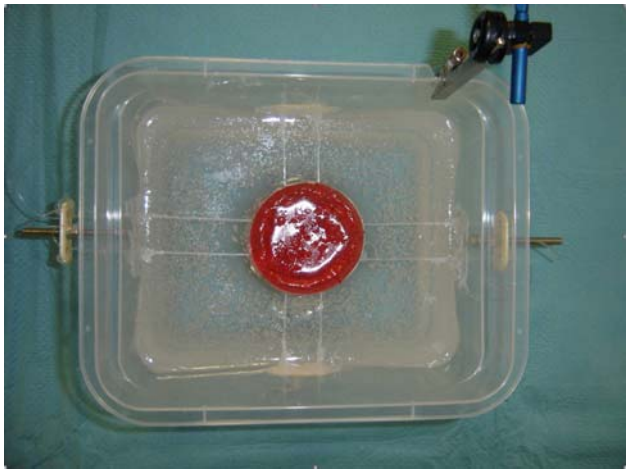

Résultats

Dans un premier temps, nous avons validé notre approche en utilisant un fantôme fabriqué dans le laboratoire (figure 3). Ce fantôme est constitué de gel d'Agar contenant 2 pièces métalliques servant de cibles qui peuvent être visualisées à la fois en échographie et en fluoroscopie. Nous avons vérifié en ponctionnant ces cibles que celles-ci se superposaient à la fois sur les images échographiques et fluoroscopiques.

Comme le fantôme est immergé dans l'eau et que le gel d'Agar le constituant est transparent, nous avons aussi pu vérifier « réellement » la position de la pointe de l'aiguille sur les pièces métalliques. Nous avons estimé visuellement que la mise en correspondance était de l'ordre du millimètre (figure 4).

Après l'accord de notre comité d'éthique, nous avons utilisé ce système pour ponctionner les cavités pyélocalicielles de 5 patients différents. La figure 5 représente la mise en correspondance du trajet de ponction sur les images échographique et fluoroscopiques. L'opérateur, expert en échographie, a vérifié que les calices visibles sur le trajet de ponction échographique correspondaient bien aux calices visibles sur le trajet virtuel fluoroscopique de ponction. Une seule ponction a été nécessaire pour atteindre la cible pour les 5 patients. Aucune difficulté ou complication per-opératoire n'est survenue.

Ce système est bien sûr générique, il ne se limite pas à la ponction rénale et peut être utilisé pour toute application dans laquelle la cible est visible dans les deux modalités d'imagerie.

Création d'une microsociété

Le problème rencontré pour continuer l'évaluation et la diffusion du système tient à l'amélioration de son ergonomie.

Pour le laboratoire de recherche, l'objectif scientifique est atteint et il ne dispose pas des moyens nécessaires pour améliorer la partie matérielle et logicielle. Les brevets liés à cette technologie sont détenus par le laboratoire qui en a

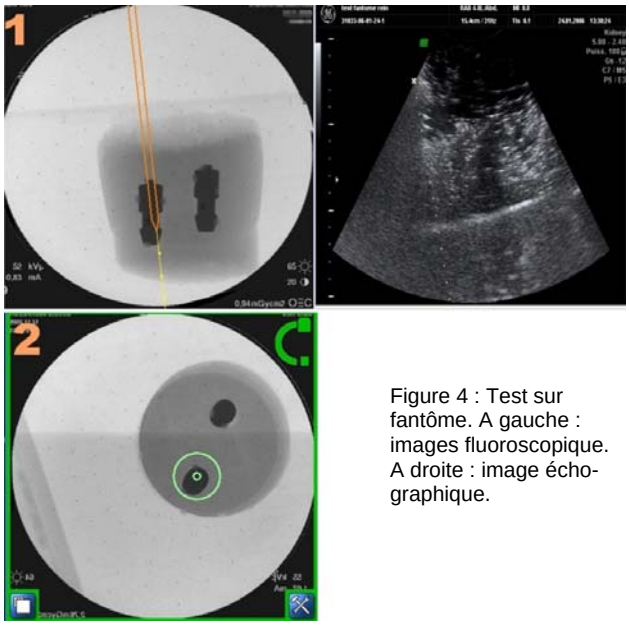

Figure 4 : Test sur fantôme. A gauche : images fluoroscopique. A droite : image échographique.

cédé l'exploitation à la société Praxim. Le coeur de métier de cette entreprise française, qui emploie une centaine de personnes, est l'orthopédie et après de nombreuses discussions, Praxim n'a pas souhaité porter le transfert de technologie en urologie.

Ce transfert nous est donc vite apparu comme difficile. En effet, il n'y a pas à proprement parler d'industriels capables de terminer le développement et disposant d'une force de vente adaptée dans le domaine de l'urologie.

Une microsociété, Koelis (www.koelis.com) a donc été créée par le thésard du laboratoire avec lequel je travaillais sur le projet depuis 3 ans. Il est épaulé par le directeur marketing de Praxim et la société emploie un ingénieur. Koelis vient de bénéficier du soutien de l'ANVAR sous la forme d'une subvention de 150.000€. Le but est d'arriver au terme du développement du système afin de le livrer « clé en main » à un industriel dans le domaine de la radiologie.

Conclusion

Le développement de ce système illustre la nécessité d'une collaboration entre chercheurs et cliniciens pour obtenir un outil utile et simple d'utilisation. Le processus de création est long. Ainsi, cinq ans ont été nécessaires pour faire la part des choses entre la demande clinique et les possibilités techniques afin de créer un prototype.

Mais, il ne suffit pas de créer un outil innovant pour s'en servir au bloc opératoire. La mise sur le marché de ces instruments passe par le marquage CE qui est coûteux. Celui-ci ne peut aboutir que s'il existe un « marché » et un industriel capable de porter le projet.

Références

1. Goodwin, W., Casey W., Woolf W., Percutaneous trocar (needle) nephrostomy in hydronephrosis. J Am Med Assoc, 1955; 157: p. 891-4.
2. Sampaio, FJ, Zanier JF, Aragao AH, Favorito LA. Intrarenal access: 3-dimensional anatomical study. J Urol, 1992; 148: 1769-73.
3. Lee, WJ, Mond DJ, Patel M, Pillari JP. Emergency percutaneous nephrostomy: technical success based on level of operator experience. J Vasc Interv Radiol, 1994; 5: 327-30.
4. Patel, U., Percutaneous nephrostomy insertion: outcome data from a prospective multioperator study at a UK training centre. Clin Radiol, 2004; 59: 253-4.
5. Matlaga, BR., Shah OD, Zagoria RJ, Dyer RB, Streem SB, Assimos DG. Computerized tomography guided access for percutaneous nephrolithotomy. J Urol, 2003; 170: 45-7.
6. Tanriverdi, O, Boylu U, Kendirci M, Kadihasonoglu M, Horasanli K, Miroglu C. The learning curve in the training of percutaneous nephrolithotomy. Eur Urol, 2007.
7. Su, L.M., Stoianovici D, Jarrett TW, Patriciu A, Roberts WW, Cadeddu JA et al., Robotic percutaneous access to the kidney: comparison with standard manual access. J Endourol, 2002; 16: 471-5.
8. Osorio A., T.O., Merran S., Dargent F., Ripoche X., Atif J., Real time fusion of 2D fluoroscopic and 3D segmented CT images integrated into an augmented reality system for percutaneous nephrolithotomies (PCNL). NFORAD 2004 -RSNA 2004., 2004. Radiological Society of North America. Chicago, USA, November 28-December 3, 2004, ref 9101 DS-i.

Figure 5 : Test sur patient.
A gauche : images fluoroscopiques.
A droite : image échographique.

9. Leroy A, et al., 3D evaluation of kidney movement during respiration using 2.5D ultrasound., in Engineering and Urology Society - Annual Meeting. 2006: Atlanta.
10. Leroy A, et al. Rigid Registration of Freehand 3D Ultrasound and CT-Scan Kidney Images. in MICCAI'04. 2004. Saint-Malo (France): Springer Verlag.
11. Leroy A., et al. Percutaneous renal puncture: requirements and preliminary results. in Surgetica'2002. 2002. Grenoble: Sauramps Medical.
12. Mozer P, Fusion d'images scanner et échographiques: application à la ponction rénale assistée par ordinateur. 2003, Société Félix Guyon: Paris.
13. Mozer P, et al., Computer-Assisted Access to the Kidney. The International Journal of Medical Robotics and Computer-Assisted Surgery, 2005; 1: 58-66.
14. Mozer P, et al., Computer assisted inrarenal access by CT and ultrasound image fusion, in Engineering and Urology Society -Annual Meeting. 2006: Atlanta.